

# Klinická kardiologie (obrazový text)

Current Medical Literature Ltd., London 1998, 438s.

George C. Sutton, Kanu Chatterjee

## Onemocnění trikuspidální chlopně

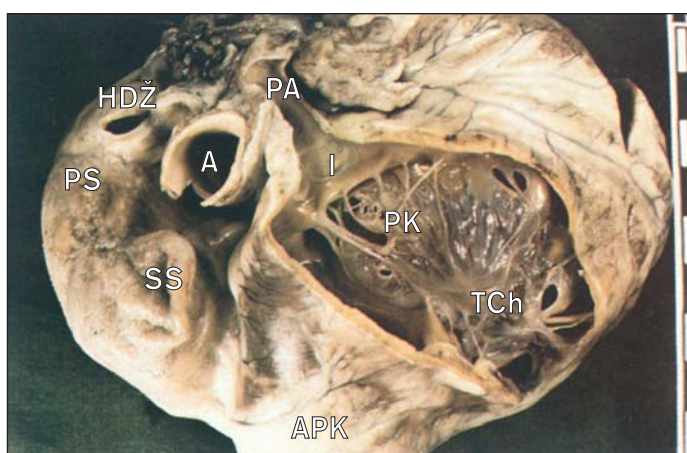
Trikuspidální chlopeň může postihnout několik kongenitálních malformací. Zde se zmíníme pouze o Ebsteinově anomálii a získaných onemocněních trikuspidální chlopně.

### Patologie

U Ebsteinovy anomálie jsou listy trikuspidální chlopně dysplastické, malformované, srostlé a jsou přesunuty do dutiny pravé komory (1). Listy jsou částečně připojeny k anulu a částečně do pravé komory pod anulem. Část pravokomorové stěny nad připojením listů je ztenčelá a vtělená do pravé síně (atrializovaná). Pravá síň je zvětšená a většina pacientů má nad připojením listů insuficietní nebo patentní foramen ovale nebo atriální septální defekt.

Nejčastějším získaným onemocněním trikuspidální chlopně je trikuspidální regurgitace spojená se selháním pravé komory v důsledku plicní hypertenze. Dilatace pravé komory je provázána dilatací a malfunkcí tenkého trikuspidálního anulu, který je hlavní příčinou sekundární trikuspidální regurgitace.

Infarkt pravé komory provázený ischemií nebo infarktem papilárního svalu může způsobit primární trikuspidální regurgitaci. Izolovaná trikuspidální endokarditida, která vzniká až u 40 % osob závislých na intravenózních drogách, může být též příčinou primární trikuspidální regurgitace. Penetrující nebo nepenetrující trauma může vyústit v tri-

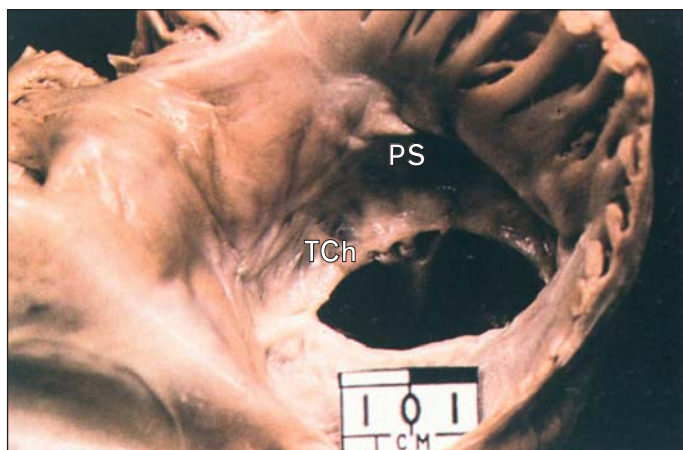

**1. Srdce s Ebsteinovou anomálií trikuspidální chlopně v pohledu z odtokové části pravé komory. Chlopeň je fenestrována záclonou poutanou takovým způsobem, že odděluje přítokovou a odtokovou část pravé komory. Dutina přítokové části (atrializovaná pravá komora) je za chlopní.**

APK – atrializovaná část pravé komory, SS – síňokomorové spojení, PS – pravá síň, HDŽ – horní dutá žíla, A – aorta, PA – plicní arterie, I – infundibulum, PK – pravá komora (odtoková část), TCh – přemístěná a dysplastická trikuspidální chlopeň

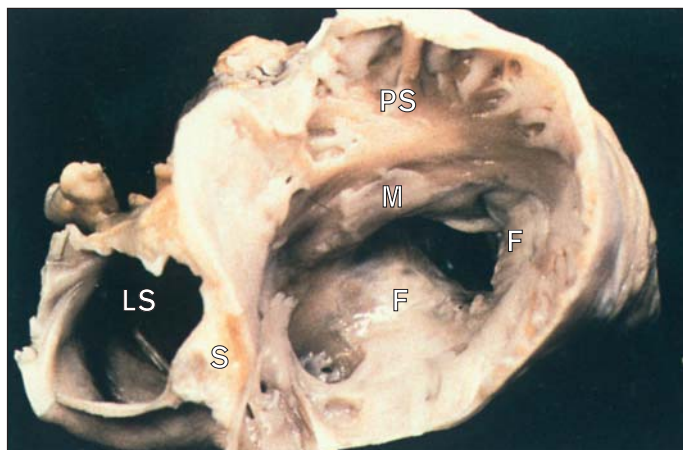
kuspidální regurgitaci při ruptuře listů, šlašinek nebo papilárních svalů. Prolaps trikuspidální chlopně může být spojen s trikuspidální regurgitací. Objevuje se vzácně jako izolovaná abnormalita nebo u menšího pacientů provází mitrální prolaps.

Revmatické trikuspidální onemocnění může vést jak k regurgitaci, tak ke stenóze a vzniká téměř výhradně ve spojení s mitrální nebo aortální vadou. Vidíme pak fúzi komisur jako u mitrální vady (2). Trikuspidální chlopeň může postihnout karcinoid a způsobit jak stenózu, tak regurgitaci (3). Myxom pravé komory je další vzácnou příčinou trikuspidální stenózy



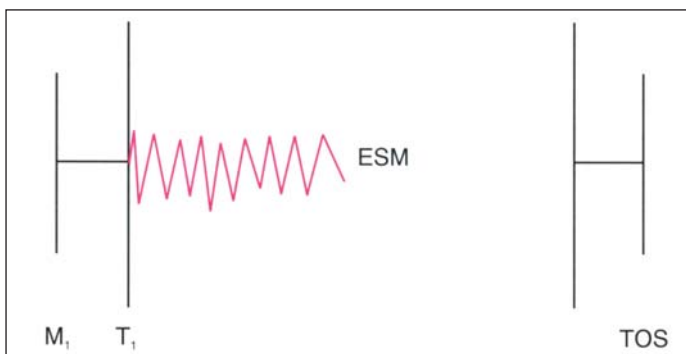
**2. Srdce v pohledu z pravé síně s trikuspidální stenózou a inkompetencí vlivem revmatického poškození cípů chlopně.**

TCh – ztluštělá a stenotická trikuspidální chlopeň, PS – pravá síň



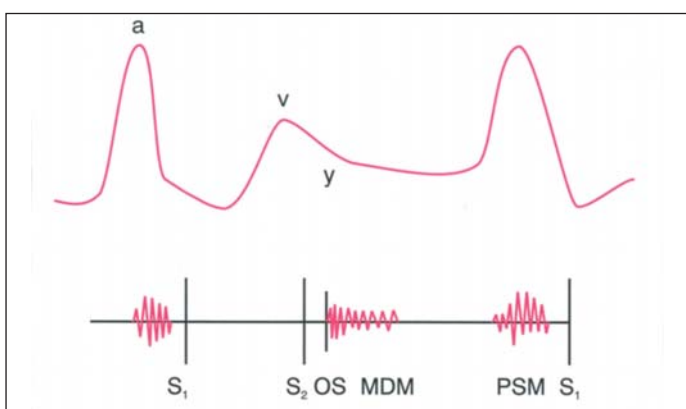
**3. Karcinoid srdce s fibrózním ztluštěním trikuspidální chlopně.**

S – síňové septum, LS – levá síň, PS – pravá síň, M – masy karcinoidu, F – fibrózní ztluštění



**4. Auskultační nálezu u Ebsteinovy anomálie komplikované trikuspidální regurgitací. Opožděný zvuk trikuspidálního uzávěru má obvykle „vrzavou“ kvalitu (zvuk plachty).**

M<sub>1</sub> – zvuk mitrálního uzávěru, T<sub>1</sub> – zvuk trikuspidálního uzávěru, ESM – časný systolický šelest (early systolic murmur), TOS – trikuspidální otevírací zvuk (tricuspidal opening snap)



**5. Schematická ilustrace důležitých fyzikálních nálezů u trikuspidální stenózy. Prominující vlna „a“, pomalý sestup „y“ a crescendo-decrescendo diastolický šelest, který zesiluje během inspirace. Může být těž otevírací zvuk a presystolický šelest.**

a – prominentní vlna „a“, v – normální vlna „v“ na jugulárním žilním pulzu, y – pomalý sestup „y“ vlivem stenózy, S<sub>1</sub> – první ozva, S<sub>2</sub> – druhá ozva, OS – otevírací zvuk (opening snap), MDM – middiastolický šelest (mid-diastolic murmur), PSM – presystolický šelest

a regurgitace. Další vzácné příčiny získané nemoci trikuspidální chlopně zahrnují fibroelastózu, endomyokardiální fibrózu, systémový lupus erythematosus, skleroderma, hypertyreoidismus, metastatické nádory a disrupci chlopně navozenou katétrek nebo kardiostimulační elektrodou.

## Příznaky

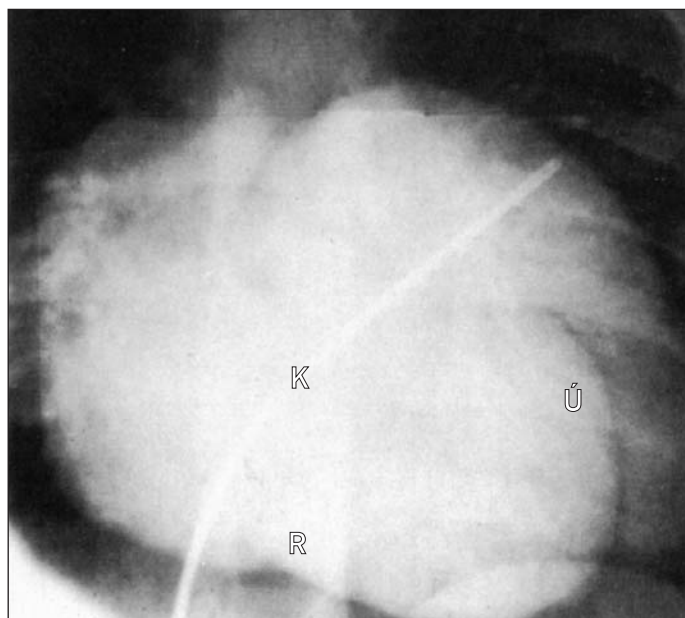
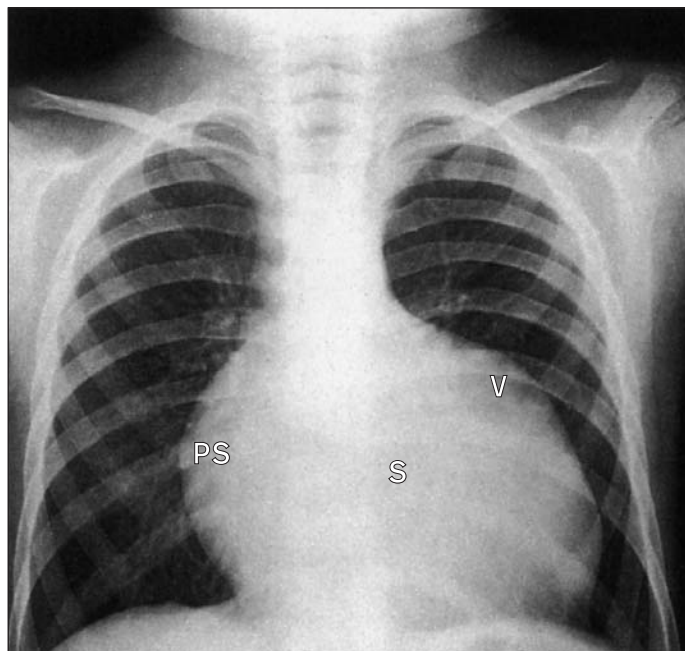
### Subjektivní příznaky

Existují všechny stupně tíže Ebsteinovy anomálie. U lehčích forem je možný dlouhý a aktivní asymptomatický život. Pokud se objeví příznaky, jedná se nejčastěji o dušnost, únavu a slabost. Palpitace jsou obvykle zaviněny síňovými arytmiemi. Srdeční selhání, těžká hypoxie a neovlivnitelné arytmie jsou nejčastějšími příčinami smrti.

Pacient s revmatickou trikuspidální nemocí vykazuje obvykle příznaky přidružení nemoci mitrální nebo aortální chlopně. Nicméně u pacientů s těžkou trikuspidální nemocí převažují známky pravostranného srdečního selhání (únava, žilní pulzace na krku, diskomfort v pravém podžebří, zvětšení břicha, periferní otoky).

### Objektivní příznaky

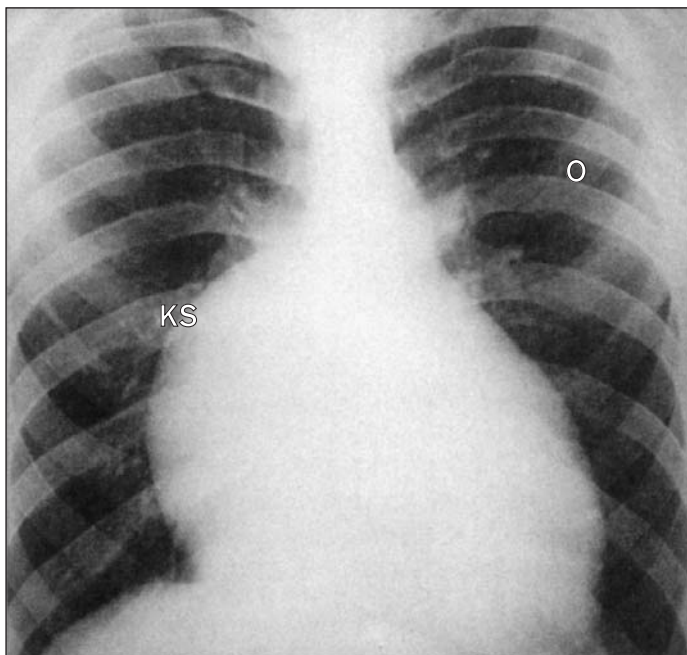
U lehké Ebsteinovy anomálie může být jediným nálezem široce rozšířená první srdeční ozva způsobená opožděním uzávěru abnormální tri-



**6. Ebsteinova anomálie trikuspidální chlopně. Septální list je napojen v pravé komoře, zmenšuje její efektivní velikost a zvyšuje funkční kapacitu pravé síně. (a) Frontální RTG-hrudniku ukazuje zvětšené srdce, které může mít charakteristickou „konfiguraci podobnou pytlí“ s pravou síní vyklenující se doprava a malou pravou komorou způsobující vyklenutí nad srdečním hrotem. Plíce jsou oligemické. (b) Doprovodný angiogram ukazuje místo ringu trikuspidální chlopně identifikovatelného zářezem v místě úponu trikuspidální chlopně v pravé komoře.**

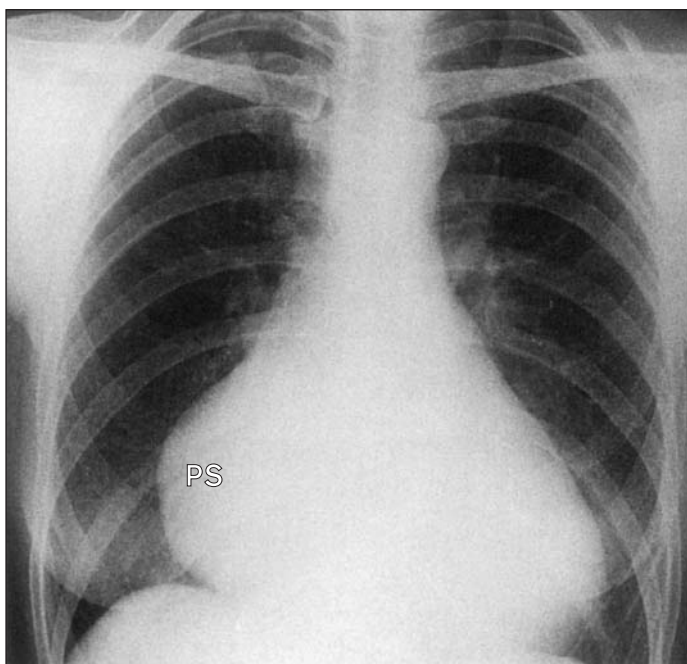
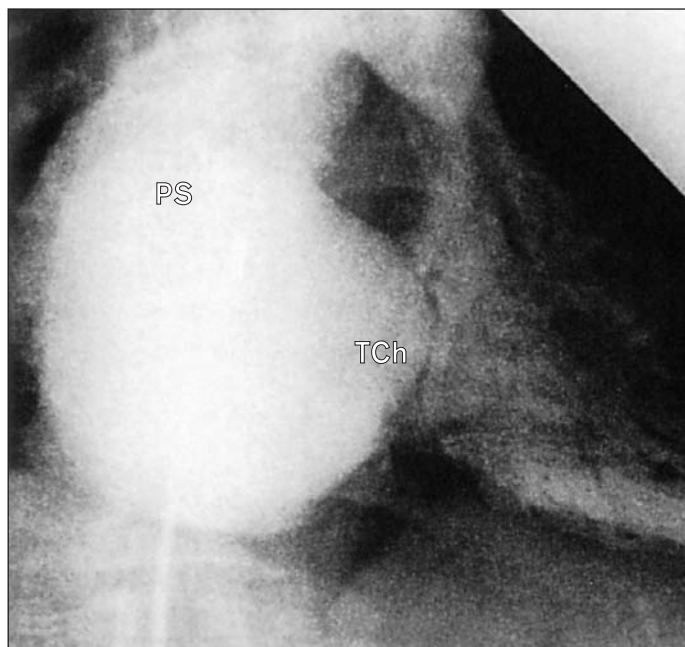
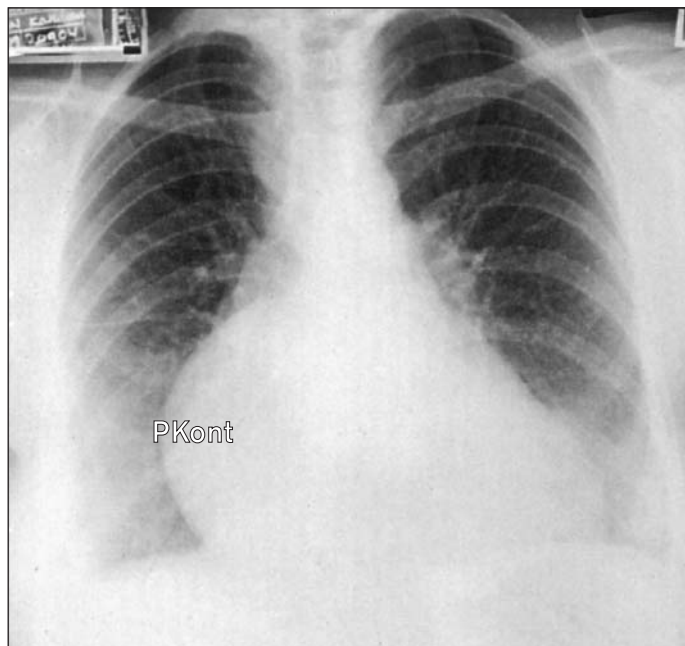
a) PS – pravá síň vyklenující se doprava, V – vyklenutí nad hrotem levého srdce, S – zvětšené srdce; b) K – katétra v pravé komoře, Ú – úpon trikuspidální chlopně, R – ring trikuspidální chlopně

kuspidální chlopně. Zvuk trikuspidálního uzávěru má „vrzavou“ kvalitu (zvuk „plachty“). Opožděné otevření abnormální chlopně může produkovat vrzavý časný diastolický „opening snap“. Časný, pozdní nebo pansystolický šelest podél dolního levého okraje sternu je slyšet u trikuspidální regurgitace (4). U těžkých případů se vyskytují centrální cyanóza, hippokratizmus, dále těžká trikuspidální regurgitace se selháním pravé komory, včetně zvýšeného jugulárního žilního tlaku s prominující vlnou „v“ a prudkým spádem „y“, hepatomegalie se systolickou pulzací jater, ascites a periferní edém.



7. RTG Ebsteinovy anomálie ukazuje plicní oligemii a prominentní pravou konturu srdce.

KS – prominentní pravá kontura síně, O – oligemie



8. RTG revmatické trikuspidální a mitrální nemoci vykazuje velkou pravou síň. Odklonění krve do horních laloků je nenápadné.

PS – velká pravá síň

Šelest trikuspidální regurgitace bez ohledu na její příčiny vyzařuje podél pravé strany sternu až do epigastria nad játra. Jeho intenzita se obvykle zvýší při inspiraci (Carvallovo znamení). Často můžeme slyšet cval pravé komory. Také sekundární manifestace těžké trikuspidální regurgitace jsou podobné bez ohledu na její příčinu: jde o známky plicní hypertenze (hlasitá plicnicová složka druhé ozvy, palpačně zjistitelná hypertrofie pravé komory).

Trikuspidální stenóza vytváří zvýšenou rezistenci pravokomorového plnění, a je tak sdružena s prominentní vlnou „a“ a pomalým sestupem „y“ na jugulárním pulzu. Příležitostně lze zjistit presystolickou jaterní pulzaci. Je charakterizována též middiastolickým crescen-

9. RTG trikuspidální stenózy. a) Frontální snímek ukazuje zvětšení kontury pravého srdce a jeho vyklenutí doprava. b) Doprovodný angiogram pravé síně v mírně pravé přední šikmé projekci ukazuje velkou pravou síň s ouškem a také ztlustělou stenotickou trikuspidální chlopní.

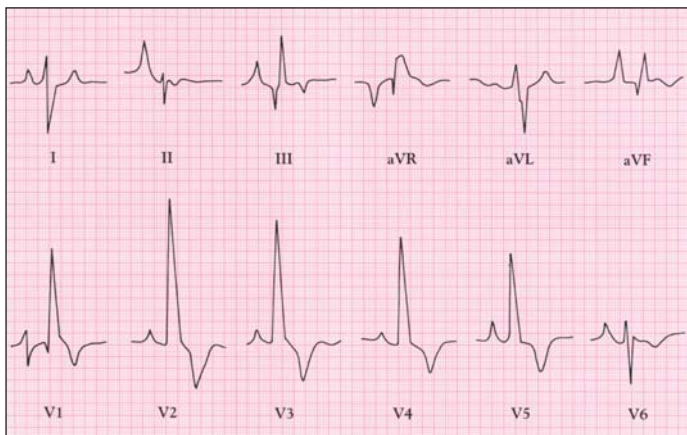
a) PKont – zvětšení pravé srdeční kontury b) PS – zvětšení pravé síně, TCh – ztlustění zúžené trikuspidální chlopně

do-decrescendo šelestem, obvykle bez presystolické akcentace, ale často předcházeným trikuspidálním otevíracím zvukem. Intenzita šelestu se zvyšuje během inspirace (5).

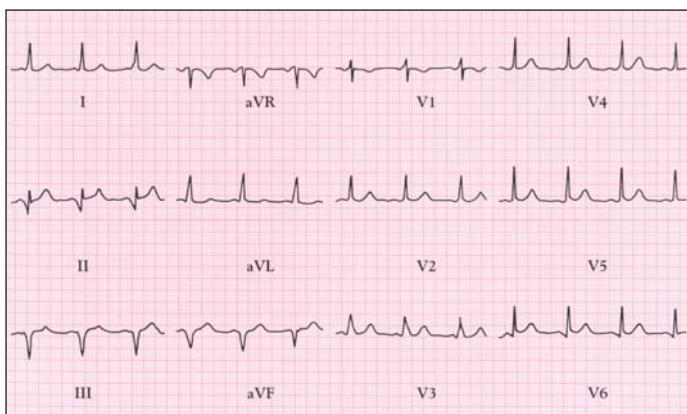
## Vyšetření

### Radiologie

U Ebsteinovy anomálie vidíme velké kulovité srdce, příležitostně s vyboulením levé srdeční kontury podmíněné výtokovým traktem pravé komory (6). Pravá srdeční kontura může také promínavat a plicní pole jsou oligemická (7).



10. EKG u Ebsteinovy anomálie s vysokými vlnami P a BPR.



11. Syndrom preexcitace je přítomen u 20-25 % pacientů s Ebsteinovou anomálií. EKG ukazuje krátké P-Q a pravokomorovou preexcitaci.

U revmatické trikuspidální vady jsou radiografické znaky mitrální stenózy změněny: dilatace plicních žil v horních lalocích je méně nápadná (8).

Těžká dlouhotrvající trikuspidální regurgitace může vést ke značnému zvětšení srdce podmíněnému zvětšením pravostranných oddílů. U trikuspidální stenózy vede zvětšení pravé síně k prominující pravé srdeční kontuře a k znenápadně plicních arterií (9).

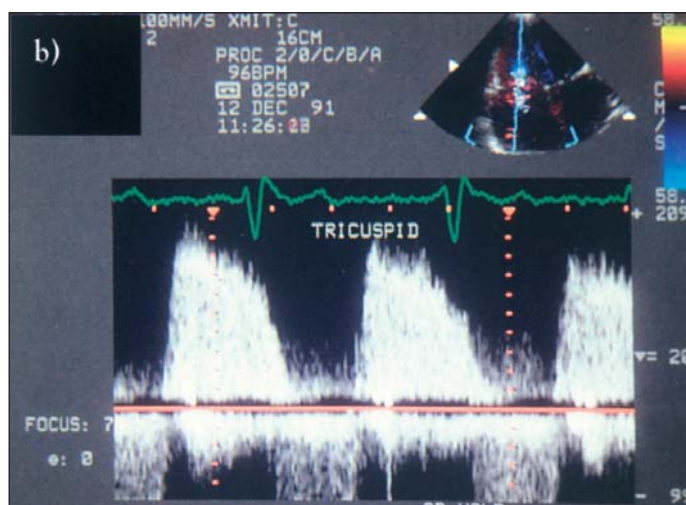
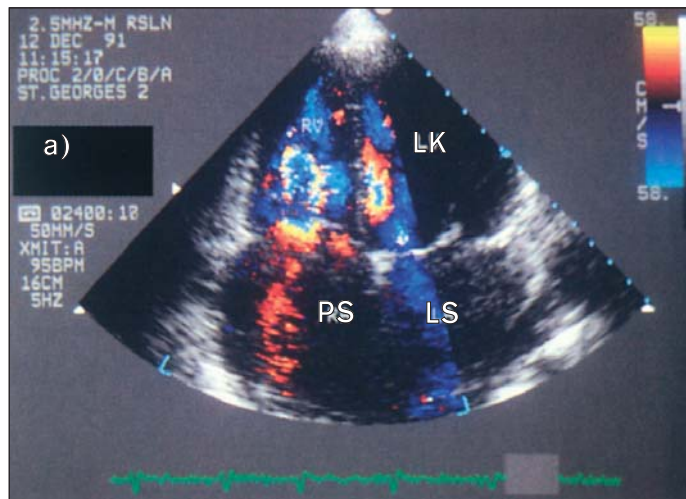
### Elektrokardiografie

U Ebsteinovy anomálie jsou nejčastějšími abnormitami zvětšení pravé síně s BPR (10). Preexcitaci s akcesorní drahou vedoucí do pravé komory nacházíme u 20-25 % pacientů (11). Prodloužený interval P-Q, paroxysmální supraventrikulární tachykardie a jiné síňové arytmie jsou časté. U primárních regurgitace nebo stenózy často prominuje vlna P vlivem zvětšení pravé síně. U sekundární trikuspidální regurgitace mohou být příležitostně přítomny známky pravokomorové hypertrofie.

### Echokardiografie

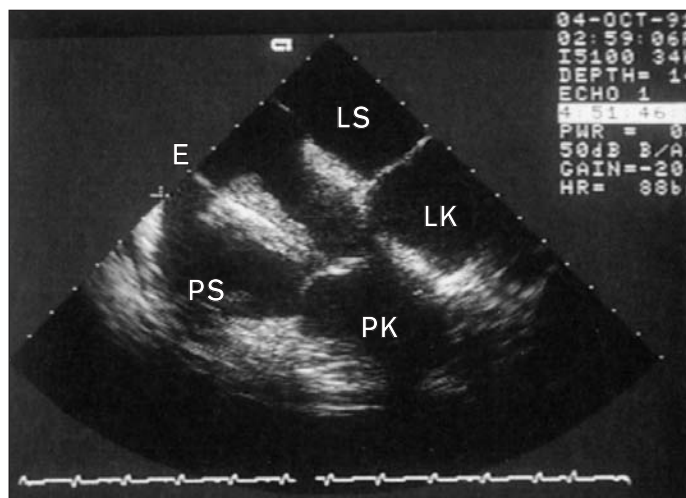
Revmatická srdeční choroba postihuje trikuspidální chlopeň pouze vzácně. Výsledkem je ztlustění a retrakce listů, ale téměř nikdy nejsou zřetelné kalcifikace. Echokardiografický a dopplerovský obraz je tedy podobný mitrální stenóze, ale méně vyjádřený. Vrcholové a střední diastolické tlakové gradienty mohou být měřeny kontinuálním dopplerovským vyšetřením, avšak i u těžké choroby jsou gradienty pouze v řádu 2-8 mm Hg (12). Přímá planimetrie ústí chlopně obvykle není možná, neboť nelze získat přesnou příčnou projekci.

Trikuspidální regurgitace může být funkční, druhotně při dilataci anulu chlopně nebo svaštění cípů. Může být zaviněna též infekční endokarditidou nebo instrumentálně stimulačními elektrodami (13). Vysoké



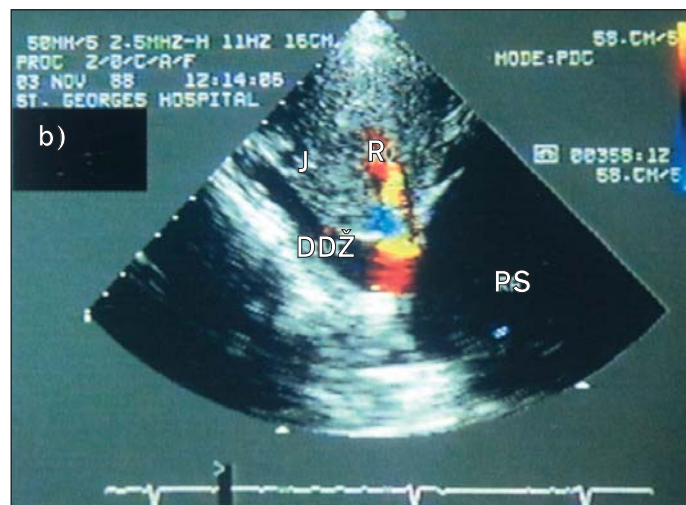
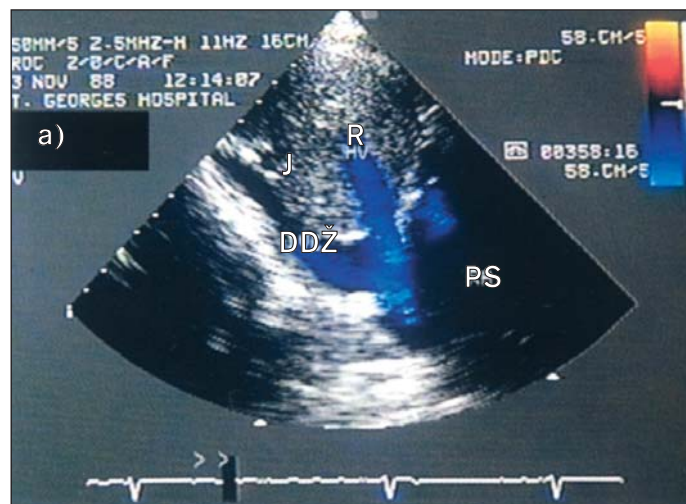
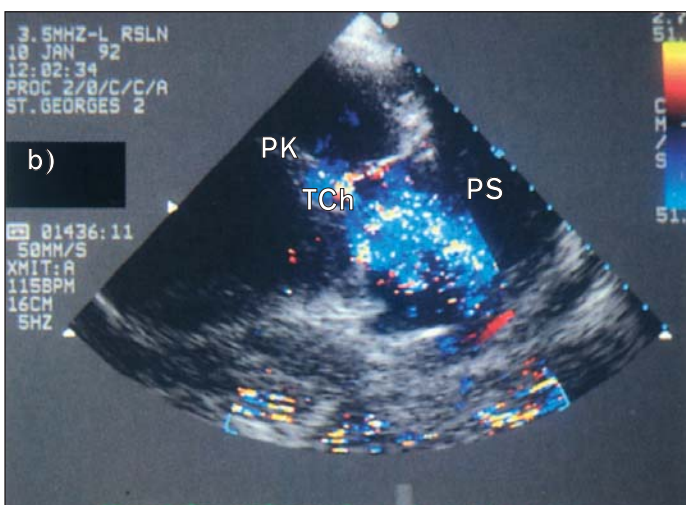
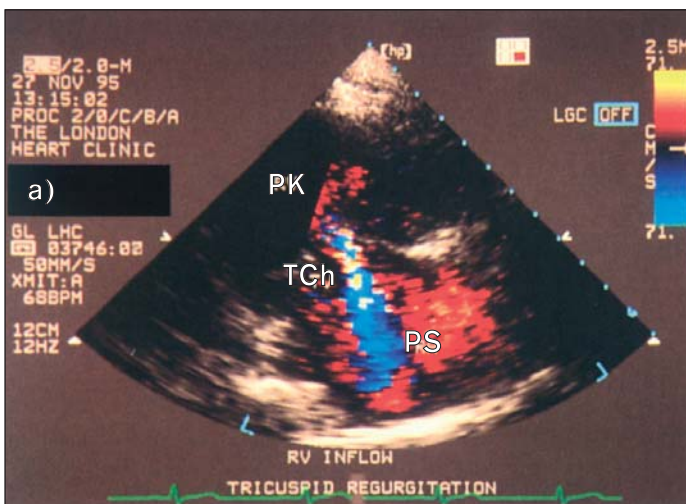
12. a) Apikální čtyřdutinový pohled barevným dopplerovským vyšetřením u případu trikuspidální stenózy. Zmenšená plocha ústí je indikována šířkou barevného „jetu“ s poukazem na zvýšenou rychlost vtoku. b) Kontinuální spektrální „doppler“ u téhož pacienta: vrcholová rychlost vtoku je 1,8 m/s se zpomalenou rychlostí jeho odeznívání.

PS – pravá síň, LK – levá komora, LS – levá síň



13. Transezofageální vyšetření ukazuje velkou vegetaci v pravé sině, rostoucí kolem elektrody.

PS – pravá síň, E – elektroda s vegetací, LS – levá síň, LK – levá komora, PK – pravá komora



**14. Barevné dopplerovské vyšetření u trikuspidální regurgitace ve skloněné parasternální projekci ukazuje vtokový trakt pravé komory. a) Mírná regurgitace s úzkým začátkem „jetu“. b) Velmi těžká regurgitace s volným tokem dozadu a dopředu mezi síní a komorou.**

PK – pravá komora, TCh – trikuspidální chlopně s regurgitací, PS – pravá síň

tlaky v pravé komoře, např. při plicní hypertenzi nebo stenóze plicnice, nepůsobí obvykle významnou trikuspidální regurgitaci, [pokud nevnikla dilatace] leč při vzniku dilatace pravé komory.

Barevné dopplerovské vyšetření je vysoce senzitivní metodou odhalení regurgitačního „jetu“ v pravé síni, takže umožňuje kvantifikovat tíži regurgitace (14). V závažných případech je zvětšena dolní dutá žíla a může být vidět reverzní systolický tok do přeplněných jaterních žil (15).

Trikuspidální regurgitaci můžeme též znázornit intravenózní injekcí kontrastních mikrobublin. Bublíny jsou stabilní a někdy může být vidět jejich pasáž sem a tam mezi komorou a síní ještě několik minut po vstříku.

Kontinuální dopplerovské vyšetření umožňuje analyzovat vlnu toku a změřit vrcholovou rychlost. Vrcholová rychlost regurgitačního „jetu“ je určena na základě tlakového gradientu PK – PS. Pokud neexistuje překážka výtoku, systolický tlak v pravé komoře se rovná systolickému tlaku v plicní arterii. Rychlost „jetu“ pak dovoluje vztáhnout pulmonální systolický tlak přímo na tlak v pravé síni. Je-li tlak v pravé síni manometricky změřen nebo odhadnut podle jugulárního žilního pulzu, může být tlak v plicnici vyjádřen v mm Hg (16).

**15. U těžké trikuspidální regurgitace může být barevné dopplerovské vyšetření použito k průkazu systolického refluxu do jaterních žil. a) Diastolický snímek ukazuje tok krve od měniče (modře), neboť směřuje od jater do dolní duté žily (DDŽ). b) Systolický snímek ukazuje tok k měniči (červeně) od DDŽ do širokých jaterních žil.**

DDŽ – dolní dutá žíla, J – játra, R – systolický reflux, PS – pravá síň (na obou obr)

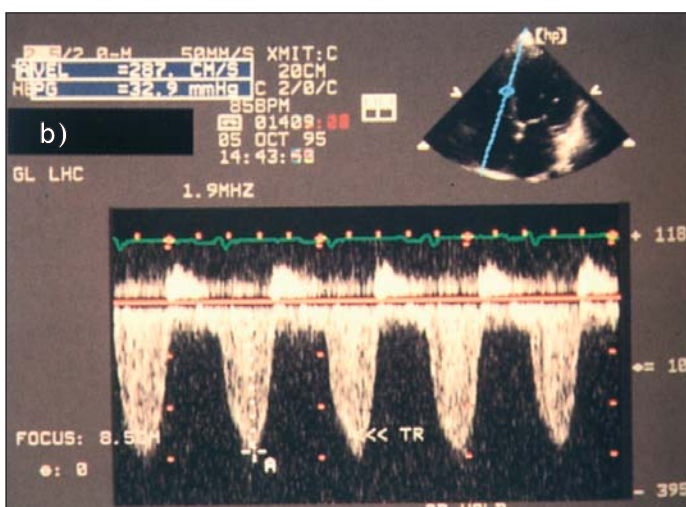
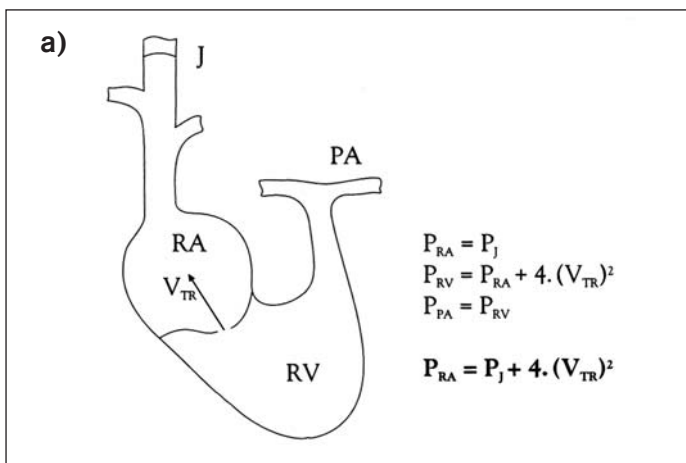
Podobně jako u mitrální stenózy profil toku odráží zvyšující se tlak v pravé síni. Velmi těžká regurgitace vede k ekvalizaci tlaků v pravé síni a pravé komoře.

Trikuspidální regurgitace je jednou z příčin objemového přetížení pravé komory. Zvětšující se rozměr komory a hyperdynamická kontrakce vedou k tzv. „paradoxnímu“ pohybu septa, který je vidět i na M-modu.

2D-echokardiografie ukazuje anatomické abnormality trikuspidální chlopně. Ebsteinova anomálie je charakterizována velikou trikuspidální chlopní, abnormálně posunutou do pravé komory. Je nejlépe vidět na apikální čtyřkomorové projekci (17). U karcinoidu jsou listy trikuspidální chlopně charakteristicky ztlustěny a retrahovány, takže vypadají jako fixovány v částečně otevřené pozici. Hmoty v pravé síni působí obstrukci vtoku do pravé komory a může být odhalena i trikuspidální regurgitace.

### Nukleární techniky

Rovnovážné znázornění bylo užíváno k zjištění závažnosti trikuspidální regurgitace – měřil se poměr tepového objemu pravé a levé komory, který je významně snížen u trikuspidální regurgitace. V klinické praxi se však používá zcela výjimečně.



16. a) Diagram ukazuje podstatu zjištění plicní hypertenze za použití kontinuálního spektrálního dopplerovského vyšetření. Tlak v pravé síni je určen inspekci jugulárního žilního pulzu. Je-li přítomna trikuspidální regurgitace, dovoluje Bernoulliho rovnice ( $\Delta P = 4 \times V^2$ ) vypočítat tlakový gradient RV - RA (tj. PK-PS) z rychlosti „jetu“. Systolický tlak v pravé komoře se rovná tlaku v plicních arteriích, pokud není obstrukce výtoku z pravé komory. b) Kontinuální spektrální dopplerovské vyšetření u trikuspidální regurgitace. Vrcholová rychlost je 2,8 m/s a odpovídá tlakovému gradientu 31 mmHg. Tlak v arteria pulmonalis se rovná tlaku v pravé síni + 31 mm Hg.

### MRI a CT

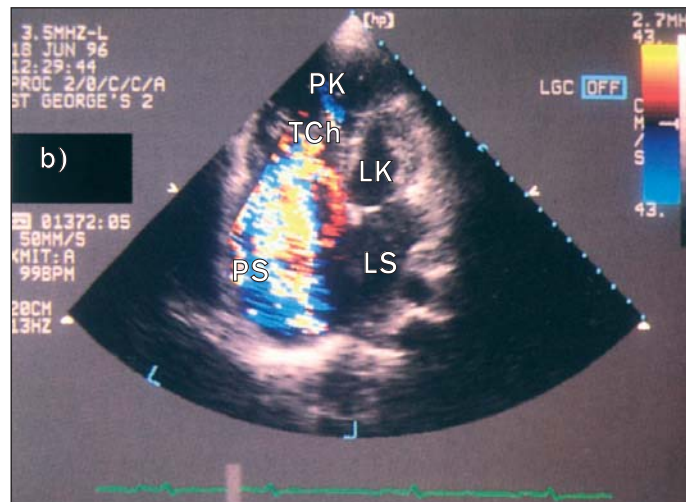
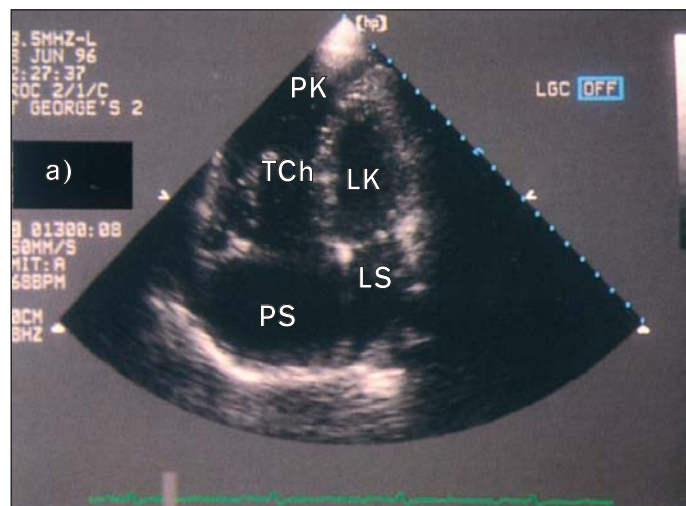
MRI lze užít k diagnóze a kvantifikaci trikuspidální regurgitace a přidružených změn ve tvaru pravé síně a komory (18). Často se využívá k diagnóze vrozených srdečních vad včetně Ebsteinovy anomálie. MRI a CT se užívaly též ke zjištění pravokomorové funkce.

### Srdeční katetrizace a angiografie

U Ebsteinovy anomálie můžeme při katetrizaci zjistit, že záznam tlaku pravé síně získáváme v pozici, v níž endokardiální elektrokardiogram ukazuje morfologii pravé komory (19). Na pravém ventrikulogramu mohou být zjištěny též těžká trikuspidální regurgitace a pravo-levý síňový zkrat

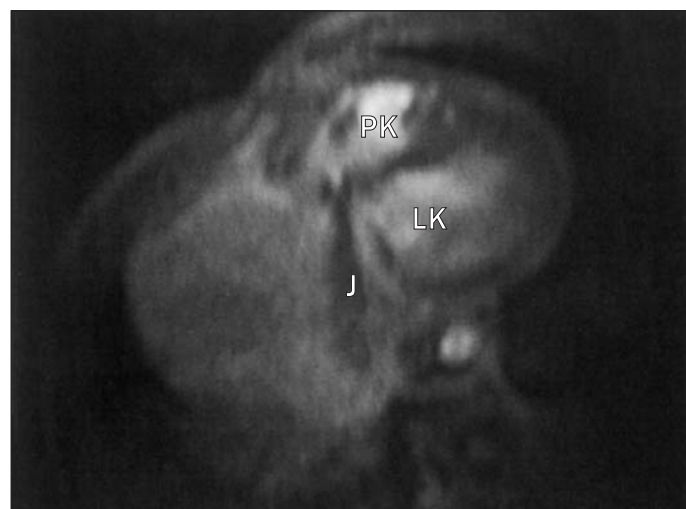
Angiografií lze též znázornit přemístění skutečného pravého atrio-ventrikulárního ústí do dutiny pravé komory s atrializací komorové přírodní části (20,21).

U těžké trikuspidální regurgitace má zvýšený tlak v pravé síni prominentní vlnu „v“. Příležitostně můžeme vidět ventrikularizaci tlakové křivky pravé síně (22). U některých pacientů lze nalézt ekvalizaci diastolických tlaků v pravé a levé komoře, vnucenou perikardem.



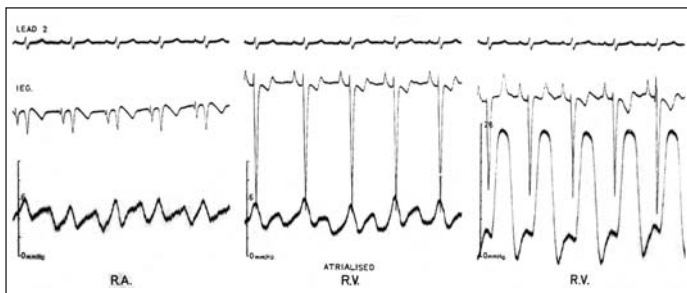
17. Ebsteinova anomálie. a) Apikální čtyřdutinová projekce ukazuje zvětšené dutiny pravého srdce s enormními listy trikuspidální chlopně podobnými plachtám. Většina septálního listu adhezuje k mezikomorovému septu a ústí chlopně je přemístěno k apexu. b) Barevné dopplerovské vyšetření ukazuje těžkou přidruženou trikuspidální regurgitaci.

PS – pravá síň, TCh – trikuspidální chlopeň – PK – pravá komora, LK – levá komora, LS – levá síň



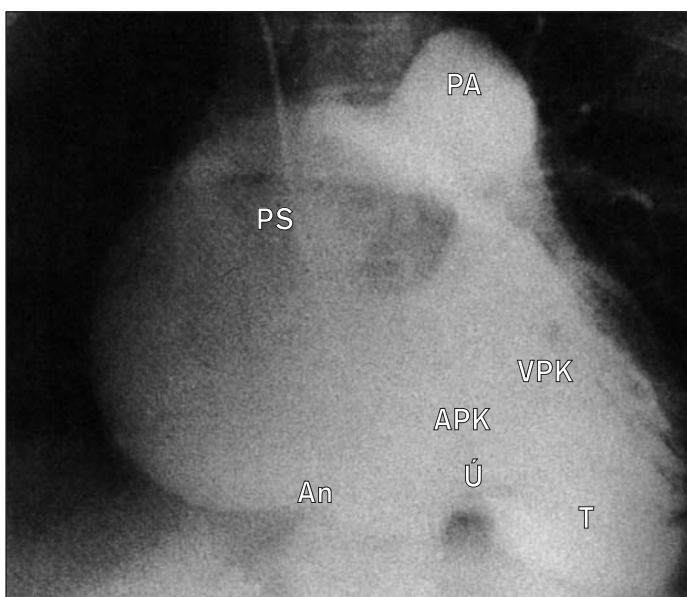
18. Gradient echo MRI v transaxiální rovině. Ve směru od trikuspidální chlopně do obrovské pravé síně vidíme ztrátu signálu (trikuspidální regurgitace).

J – „jet“ trikuspidální regurgitace, PK – pravá komora, LK – levá komora



19. Záznamy u Ebsteinovy anomálie během srdeční katetrizace s elektrodou na katétu. V „atrializované“ části pravé komory se zaznamená současně se sínovým tlakovým pulzem komorový intrakardiální elektrokardiogram (prostřední obrázek).

Podle Watson H (ed). Pediatric Cardiology. London: Medical Books 1968.



20. Angiogram pravé komory v antero-posteriorní projekci u Ebsteinovy anomálie při injekci kontrastu do výtokové části PK. Při regurgitaci dolů přemístěné trikuspidální chlopně se zaznamená jak pravý atrioventrikulární prsten tak faktické ústí. Pravá síň je dilatovaná. Tento pacient měl přidatnou stenózu pulmonální chlopně.

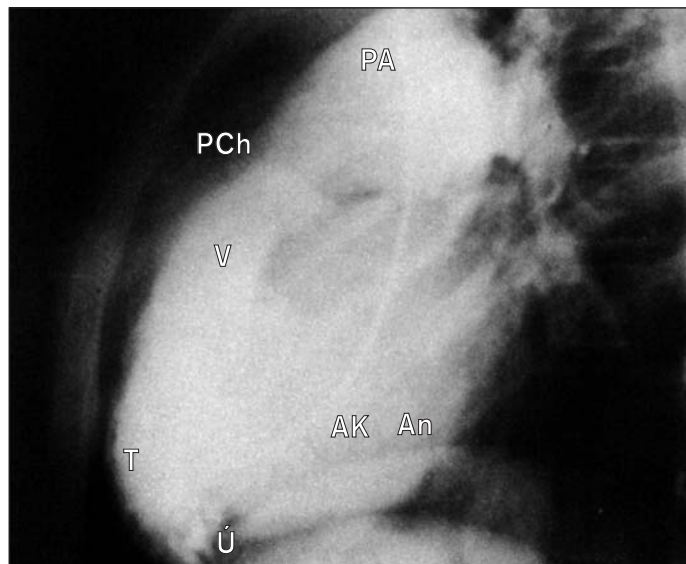
An – anulus, Ú – efektivní AV ústí, PS – pravá síň, PA – plicní arterie, VPK – výtoková část PK, APK – atrializovaná část PK, T – oblast trabekul

U trikuspidální stenózy ukazuje současný záznam tlaku v pravé síni a pravé komoře diastolický transvalvulární gradient (23). U těžké trikuspidální regurgitace odhalí kontrastní angiografie pravé komory dilatovanou pravou síň a pravou komoru a víceméně okamžitou opacifikaci síně během systoly.

### Základy léčení

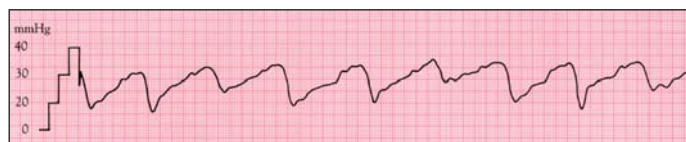
Léčení sekundární trikuspidální regurgitace sestává z léčení selhání pravého srdce diuretiky a někdy digitalisem a úpravy plicní hypertenze, např. operací mitrální choroby (24). Trikuspidální anuloplastika může být nutná u neřešitelné těžké primární trikuspidální regurgitace. Těžká trikuspidální stenóza je někdy přístupná katérové valvuloplastice. Těžká Ebsteinova anomálie s arteriální desaturací při pravo-levém síňovém zkratu vyžaduje chirurgickou úpravu, i když mortalita je vysoká a postoperační výsledky mohou být méně než uspokojivé.

**Příště: Defekt septa síní**

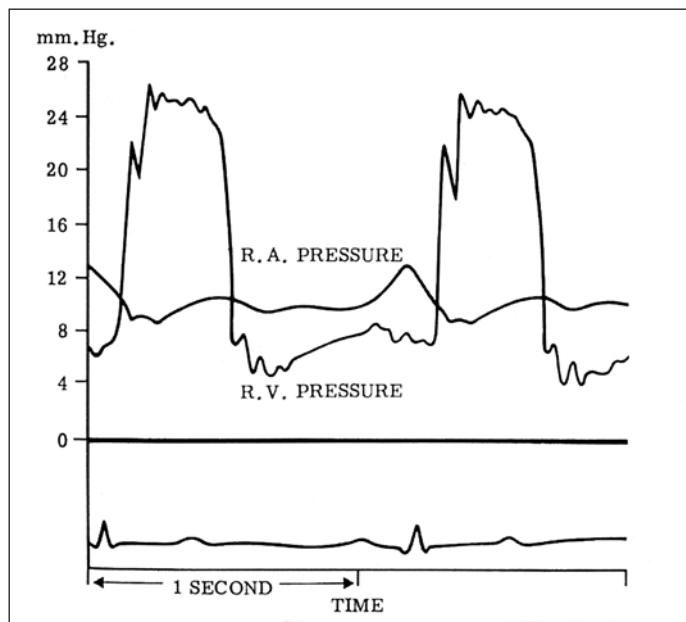


21. Boční projekce: faktické ústí trikuspidální chlopně vidíme mezi vtokovou a výtokovou částí PK. Ztluštělá pulmonální chlopeň.

T – oblast trabekul, V – výtoková část, PCh – ztluštělá pulmonální chlopeň, PA – plicní arterie, AK – atrializovaná část, An – anulus, Ú – faktické ústí



22. Těžká trikuspidální regurgitace je spojena se zvýšením tlaku v pravé síni s případnou ventrikularizací tlakového záznamu v PS.



23. Tlakové záznamy u pacienta s trikuspidální stenózou ukazují diastolický gradient mezi pravou síní a pravou komorou.

### 24. Základy léčení onemocnění trikuspidální chlopně.

1. Léčení sekundární regurgitace sestává z léčení selhání pravého srdce anebo, v případě možnosti korekce, primární příčiny plicní hypertenze.
2. Těžká trikuspidální stenóza může být někdy léčena katérovou valvuloplastikou.
3. U pacientů s těžkou Ebsteinovou anomálií a výraznou arteriální desaturací má být uvažována chirurgická korekce.