

Katetrizační ablace postincizionálních tachykardií: konečné řešení nebo paliativní léčba?

P. Pechl



MUDr. Petr Pechl (1976)

Promoval na 1. LF UK v Praze (2000). Složil atestaci 1. stupně z vnitřního lékařství (2004). Po ukončení studia nastoupil na Kliniku kardiologie IKEM v Praze. Specializuje se na problematiku poruch srdečního rytmu. V roce 2002 absolvoval studijní pobyt v nemocnici San Filippo Neri v Římě v Itálii.

Klíčová slova

katetrizační ablace – vrozené srdeční vady – postincizionální tachykardie

Souhrn

Pacienti po kardiokirurgické korekci vrozených srdečních a některých chlopenních operacích jsou ohroženi vznikem tzv. „postincizionálních“ tachykardií. Tyto arytmie mají charakter reentry okolo jizev po chirurgickém zákroku. U pacientů po atriotomii pravé nebo levé síně krouží vzruch obvykle okolo této jizvy. V případě korekční operace dle Fontana je pravá síň výrazně dilatována s rozsáhlým jizvením a lokalizace okruhu reentry je variabilní. Po síňové korekci transpozice velkých cév vzniká nejčastěji reentry okolo trikuspidálního ústí, ale obtížný je katetrizační přístup do srdečních oddílů. Komorové postincizionální tachykardie souvisí obvykle s jizvou po ventrikulotomii. Principem katetrizační ablace je přerušení reentry okruhu vytvořením linie bloku mezi centrální jizvou a jinou anatomickou bariérou. K prevenci dalších forem tachykardií je třeba přerušení všech kanálů pomalého vedení v jizevnaté tkáni. Použití moderních mapovacích systémů umožňuje přesnou charakteristiku individuálních anatomických poměrů a identifikaci míst k provedení katetrizační ablace.

Keywords

catheter ablation – congenital heart disease – incisional tachycardias

Summary

Catheter ablation of postincisional tachycardias: final solution or palliative treatment? Patients after surgical correction of congenital heart disease and/or valve surgery are at risk of postincisional tachycardias. Scar tissue after the surgery creates a complex arrhythmogenic substrate for multiple reentrant tachycardias. In patients after right and/or left atriotomy, the impulse circulates around the postatriotomy scar. In case of Fontane procedure, the right atrium is usually dilated with extensive scarring and variable reentry circuits. Patients after atrial correction of transposition of great arteries most commonly develop reentry around tricuspid annulus, however, the access to both atria is difficult. Ventricular postincisional tachycardias are usually associated with postventriculotomy scar. In principle, catheter ablation consists of interruption of reentry circuit by ablation line from the central obstacle to the neighboring anatomical barrier. To prevent all forms of reentrant circuits, it is necessary to abolish all potential channels of slow conduction within the scar area. Modern electrophysiologic mapping systems enable exact characterization of the arrhythmogenic substrate and precise identification of target for radiofrequency ablation.

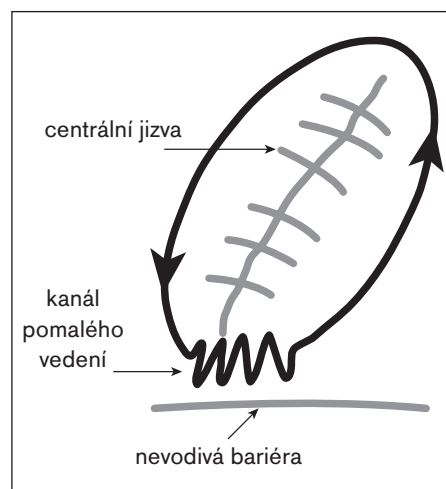
Úvod

Pacienti po chirurgické korekci vrozených srdečních vad [1] a některých chlopenních operacích [2] jsou ohroženi vznikem tzv. postincizionálních tachykardií. Na rozdíl od časných pooperačních arytmií (nejčastěji fibrilace síní), které komplikují průběh po kardiokirurgic-

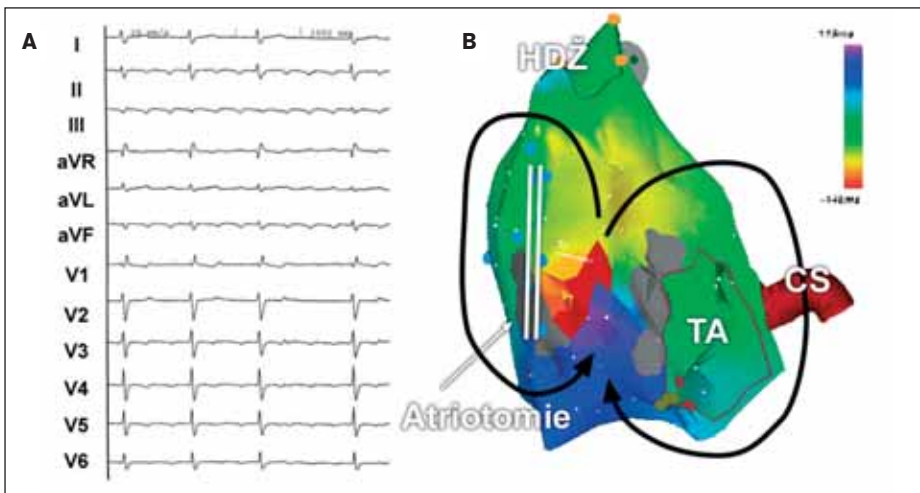
kém zákroku až u 20–30 % pacientů, se postincizionální tachykardie vyskytují v odstupu několika let až desetiletí od operace a mají charakter makroreentry arytmií. V těchto případech krouží vzruch okolo jizev po chirurgickém zákroku. Následující přehled se zabývá patofyziologií, jejich klasifikací a současnými možnostmi katetrizační léčby.

Patofyziologie

Jizvy po chirurgickém přístupu do srdečních oddílů (atriotomie, ventrikulotomie) nebo materiál (perikardiální nebo dakronové záplaty) implantovaný při operaci (např. při uzavěru defektu septa síní) vytváří v srdeční svalovině nevodivé bariéry. Tvar a velikost jizvy jsou dále modifikovány fibrózou při základním srdečním onemocnění nebo ischemií v okolí incize, která je důsledkem poškození krevního zásobení. Působením těchto vlivů vzniká komplexní arytmogenní substrát pro mnohčetné okruhy reentry. Ačkoliv by mohly postincizionální tachykardie teoreticky vzniknout po každém kardiokirurgickém zákroku, vyskytují se v praxi obvykle u pacientů po korekci vrozených srdečních vad a některých chlopenních operacích. K udržení reentry okruhu je totiž třeba relativně velké centrální bariéry s lemem zdravé nepoškozené tkáně, která umožní kroužení vzruchu okolo této jizvy (obr. 1). Naopak u zákroků, u nichž je poškození srdeční svaloviny malé (např. kanylace velkých cév u prosté chirurgické revaskularizace) se s těmito arytmiemi setkáváme sporadicky.



Obr. 1. Schéma okruhu reentry okolo centrálně uložené jizvy po atriotomii. Ideálním místem k cílení katetrizační ablace je kanál pomalého vedení mezi jizvou a přilehlou anatomickou bariérou.



Obr. 2. (A) EKG-záznam síňové tachykardie s měnlivým AV-převodem u pacienta po korekci vrozené srdeční vady. Morfologie arytmie na EKG nevyklučuje typický flutter síní. (B) Elektroanatomická mapa pravé síně v předozadní projekci při síňové tachykardii. Arytmie je tvořena 2 okruhy, z nichž jeden krouží okolo jizvy po atriotomii na laterální stěně pravé síně a druhý okolo trikuspidálního ústí. Oba okruhy mají společný istmus mezi jizvou po atriotomii a trikuspidálním ústím.

Postincizionální tachykardie můžeme dělit na síňové a komorové, a dále podle typu provedeného zákroku nebo charakteru „poškození“ srdce.

Síňové postincizionální reentry tachykardie

Intraatriální tachykardie typu reentry (IART) mají EKG-charakteristiky, které bývá někdy obtížné odlišit od typického flutteru síní (obr. 2A). Objevují se typicky v dlouhém časovém odstupu od vlastního chirurgického zákroku (často i několik dekád). K jejich vzniku je třeba dalších modifikujících faktorů: progresse základního srdečního onemocnění, distenze a fibróza myokardiální stěny při hemodynamickém přetížení nebo bradykardie (např. v rámci manifestace syndromu chorého sinusového uzlu). Ty mohou měnit lokální refrakternitu a rychlost vedení v myokardu, a tím přispívají ke vzniku reentry.

Symptomatologie bývá při IART většinou výrazná. Tyto arytmie se často objevují u mladých pacientů s dobrou převodní kapacitou atrioventrikulárního (AV) uzlu, u kterých je zvýšené riziko převodu na komory v poměru 1 : 1 (obr. 3A). IART tak mohou vést k akutnímu zhoršení srdečního selhání, nebo v případě dlouhého trvání k tachykardické kardiomyopatii.

Typy reentry okruhů u IART

Klasifikace postincizionálních IART je obecně limitována velkou individuální variabilitou. Přesná lokalizace a charakter arytmogenního substrátu a kanálů pomalého vedení se mohou měnit podle typu a počtu chirurgických operací [3]. Obecně lze postincizionální IART

rozdělit z hlediska typu provedeného výkonu do 4 základních skupin:

IART po atriotomii pravé síně

Atriotomie na laterální stěně pravé síně je nejčastěji užívána při chirurgickém přístupu k mezisíňovému septu (např. při sutuře defektu septa síní). Elektrický vzruch většinou krouží na laterální stěně pravé síně okolo této jizvy [3–7]. U většiny pacientů vzniká také typický flutter síní, při kterém se aktivací vlna šíří okolo trikuspidálního ústí. Pokud dochází k současnému kroužení vzruchu okolo atriotomie a trikuspidálního prstence, je okruh reentry tvořen 2 samostatnými okruhy (obr. 2B) připomínajícími číslici 8 [8]. Vlastní typ IART je primárně definován lokalizací atriotomie [9]. V případě jejího anteriorního uložení dochází spíše k vzniku reentry okolo této jizvy, naopak při jejím posteriorním umístění vzniká častěji typický flutter síní a jizva funguje jako zadní bariéra stabilizující šíření reentry okolo trikuspidálního ústí.

Ačkoliv i sama sutura nebo záplata na mezisíňovém septu může vytvářet centrální bariéru pro IART [7], tento typ reentry je velmi vzácný [6]. Důvodem je pravděpodobně skutečnost, že takto vzniklá nevodivá bariéra není dostatečně velká k udržení reentry okruhu.

IART po výkonu na mitrální chlopní

Obdobně jako po atriotomii pravé síně mohou vznikat tachykardie typu reentry okolo atriotomie levé síně při výkonech na mitrální chlopní. Přístupy do levé síně zahrnují pravou laterální atriotomii levé síně (anteriorně od pravostranných plicních žil), zadní přístup přes mezisíňové septum nebo cestou pravosíňové atriotomie rozšířené až na strop levé síně [2]. Rozsah jizevnatého procesu je u těchto pacientů významně

modifikován i difúzní fibrózou levé síně při chlopenní vadě. IART obvykle krouží v oblasti mezisíňového septa okolo levosíňové atriotomie a pravostranných plicních žil. Časté bývá i současné šíření přes více okruhů.

IART po Fontanově operaci

Fontanova operace se používá jako konečná korekce v případě jediné funkční komory (např. trikuspidální atrevie nebo u komplexních vad, při kterých se nedají chirurgicky rekonstruovat obě komory). Princip této operace spočívá v derivaci systémového žilního návratu přímo do plicnice. Srdce pracuje jako pumpa pouze pro systémový oběh. Při atrio-pulmonálním spojení (pravá síň je přímo připojena na plicnici) dochází díky vyřazení pravé komory z cirkulace k velké dilataci pravé síně. To vede k jejímu rozsáhlému jizvení, které vytváří substrát pro mnohočetné okruhy reentry. Jejich umístění bývá obvykle variabilní, nejčastěji jsou však na laterální stěně pravé síně [10]. U pacientů s totálním kavopulmonálním spojením (krev je derivována z dolní duté žíly do plicnice pomocí intraatriálního tunelu) může dojít ke kroužení reentry okolo linií sutury nitrosíňové záplaty. Problematický je v takovém případě katetrizační přístup do pravé síně, která je vyřazena z cirkulace.

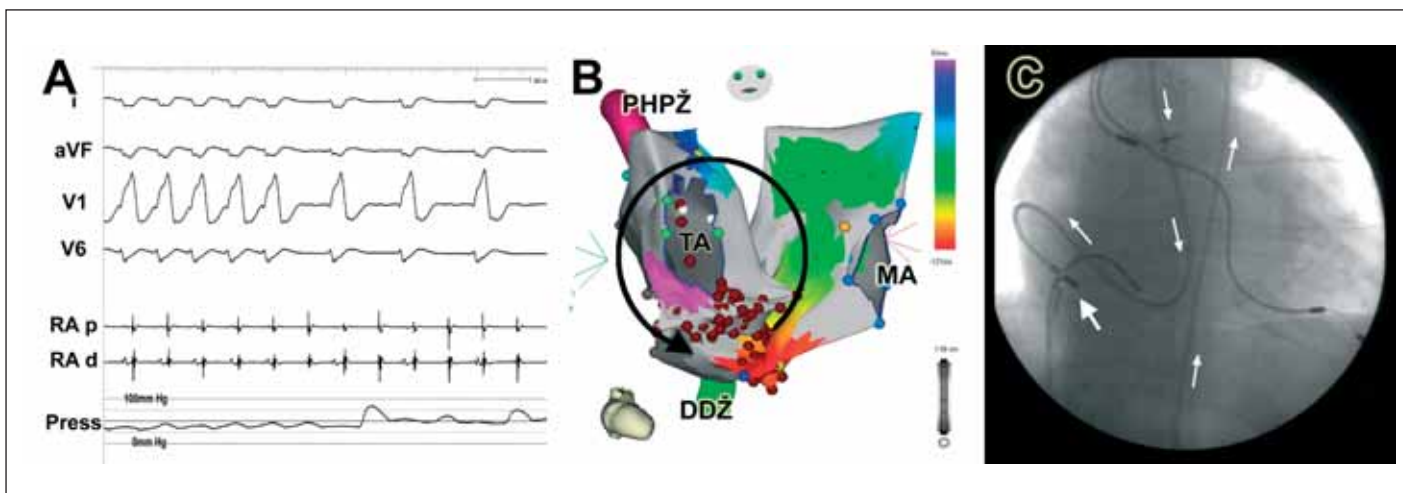
IART po síňové korekci transpozice velkých cév

K nejkomplicovanějším arytmiím z hlediska katetrizačního řešení patří IART u pacientů po síňové korekci transpozice velkých cév dle Mustarda či Senninga (derivace ústí plicních žil do trikuspidálního ústí a dutých žil do mitrálního ústí pomocí nitrosíňové záplaty). U těchto pacientů bývá k mapování nutný přístup do obou srdečních síní.

Nejčastěji popisovanou arytmií je v těchto případech typický flutter síní nebo IART kroužící okolo dolní duté žíly [11]. Cílem katetrizačního řešení je potom vytvoření linie bloku napříč kavostrikuspidálním istmem (mezi trikuspidálním ústím a dolní dutou žilou). Tento istmus je však rozdělen nitrosíňovou záplatou do 2 částí, z nichž je každá uložena v jiné síni. Část při dolní duté žíly je možné dosáhnout přímo ze žilního řečiště. Do síně plicních žil je možné vstoupit retrogradně přes aortu a systémovou pravou komoru (obr. 3C) nebo antegradně, punkcí nitrosíňové záplaty.

Léčba postincizionálních síňových tachykardií

Strategie farmakologické léčby postincizionálních síňových tachykardií se neliší od přístupu k jiným formám síňových tachykardií. Obecně lze konstatovat, že antiarytmika mají v prevenci recidiv těchto arytmií nízkou účinnost. Důvodem je charakter arytmií – v naprosté většině případů se jedná o makroreentry, u kterých je



Obr. 3. (A) EKG-záznam spolu s invazivním měřením tlaku u pacienta s tachykardií typu reentry po Mustardově korekci transpozice velkých cév. Při převodu arytmie v poměru 1 : 1 na komory dochází k výraznému poklesu systolického krevního tlaku na hodnoty okolo 50 mm Hg. (B) Aktivační mapa obou srdečních síní u stejného pacienta při typickém flutteru síní. (C) Vpravo je zobrazen průběh ablačního katétru (šipky), který je zaveden retrogradně přes aortu a systémovou pravou komoru do síně plicních žil.

účinnost farmakoterapie obecně nižší. Katetrizační ablace naproti tomu nabízí možnost kauzálního řešení. Jejím principem je přerušení okruhu reentry vytvořením lineární léze od centrální bariéry (atriotomie) k jiné jizvě nebo anatomické bariéře (dolní dutá žíla, trikuspidální prstenec).

Konvenční přístup k mapování a ablacii IART vyžaduje použití multipolárních katétrů a stimulačních technik [12]. Ačkoliv lze i takto dosáhnout vysoké akutní úspěšnosti (73–93 %) v odstranění vyvolatelných IART [10,13,14], dlouhodobé výsledky jsou méně příznivé (až 52 % pacientů má během dalšího sledování recidivu). V jizevnaté tkáni bývá totiž přítomno více kanálů pomalého vedení, které umožňují vznik dalších reentry okruhů.

Moderní mapovací systémy přinesly nové možnosti léčby komplexních forem arytmií. V porovnání s konvenčními metodami umožňují přesnou identifikaci všech jizevnatých oblastí, anatomických bariér a následně přerušeni potencionálních reentry okruhů [3]. Katetrizační ablace za podpory elektroanatomickým mapováním (CARTO, Biosense-Webster) nebo bezkontaktním mapováním (Ensite) [15] má vysokou akutní úspěšnost dosahující 100 % i příznivé dlouhodobé výsledky [4,6,16]. Výjimkou jsou pacienti po korekci dle Fontana, u nichž vzhledem k změněným hemodynamickým poměrům dochází postupně k dalšímu jizvení a poškození síňové svaloviny a u nichž mají zákroky spíše paliativní charakter.

Nové poznatky o patogenezi postincizionálních tachykardií vedly k návrhům na modifikaci chirurgických přístupů a prevenci vzniku těchto arytmií [17,18]. Principem je prodloužení chirurgické incize k nejbližší anatomické bariéře.

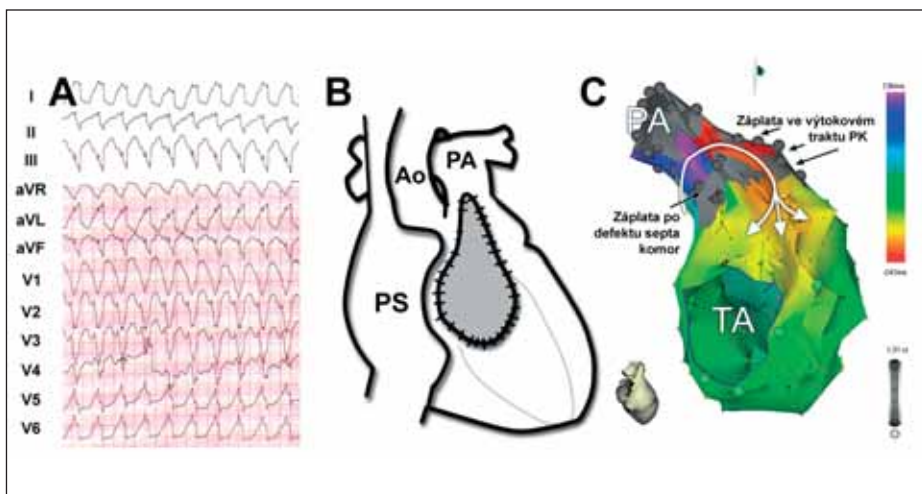
Postincizionální komorové tachykardie

Incize pravé komory (ventrikulotomie) a implantovaný materiál (záplaty) mohou vést analogicky ke vzniku komorových tachykardií typu reentry. Ty se objevují obvykle v kratším odstupu od chirurgického zákroku než IART. Jejich incidence je relativně vysoká a kolísá mezi 4–8 % [19,20]. V EKG-obrazu mají charakter monomorfní komorové tachykardie, která má obvykle morfologii levého raménka Tawarova (tj. vychází z pravé komory, v níž byla provedena incize).

Léčebné možnosti zahrnují u těchto arytmií reoperaci ke zlepšení hemodynamiky, eventuálně s doplněním kryoablace arytmogenního substrátu, katetrizační ablacii, implantaci kardioverteru-defibrilátoru nebo antiarytmickou léčbu. Většina dosud publikovaných dat o ka-

tetrizační léčbě se vztahuje na pacienty po korekci Fallotovy tetralogie. Gonska et al [21] popisuje vysokou účinnost katetrizační léčby těchto arytmií s kompletním odstraněním všech vyvolatelných forem u 11 ze 16 pacientů. Okruhy reentry byly lokalizovány ve výtokovém traktu pravé komory a ablační léze byly cíleny podél jizvy po ventrikulotomii. Další možností je vytvoření linie bloku mezi jizvou po ventrikulotomii a trikuspidálním ústím. I v těchto komplexních anatomických poměrech lze s výhodou využít moderních mapovacích systémů [22,23], které umožňují detailní popis reentry okruhu s přesnou charakteristikou arytmogenního substrátu.

Širší použití katetrizační léčby postincizionálních komorových tachykardií je kromě komplexnosti arytmogenního substrátu omezeno relativně špatnou vyvolatelností těchto arytmií programovanou stimulací komor [24]. Díky tomu



Obr. 4. (A) Komorová tachykardie o frekvenci 143/min u pacientky po korekci Fallotovy tetralogie. (B) Schéma umístění ventrikulotomie a záplaty ve výtokovém traktu pravé komory. (C) Elektroanatomická mapa pravé komory v záplátové laterální projekci, která ukazuje reentry okruh tachykardie. Kritickou částí okruhu byl svalový můstek kázně mezi jizvou po ventrikulotomii a jizvou po uzávěru defektu septa komor. Katetrizační ablace vedená napříč tímto kanálem vedla k přerušení arytmie.

Lze obtížně ověřit „úspěšnost“ katetrizační ablace a další recidiva arytmie představuje pro pacienta riziko ohrožení života. Z tohoto důvodu lze katetrizační léčbu v těchto případech považovat spíše za paliativní a řada nemocných je indikována k implantaci kardioverteru-defibrilátoru.

Závěry

Postincizionální tachykardie vznikají u pacientů po chirurgických korekcích vrozených srdečních vad a některých chlopenních operacích. Jejich podkladem je reentry okruh, při němž vzruch krouží okolo jizvy po chirurgickém zákroku. Charakter okruhů reentry je individuální podle typu a počtu chirurgických operací. I přes komplexní anatomické poměry umožňuje použití moderních mapovacích systémů přesnou charakteristiku arytmogenního substrátu. Katetrizační ablace představuje (s výjimkou některých postincizionálních komorových tachykardií) kauzální léčbu těchto arytmií a zákroky mají vysokou akutní i dlouhodobou úspěšnost. I když zatím nepatří postincizionální tachykardie mezi běžné klinicky diagnostikované arytmie, lze očekávat v blízké budoucnosti jejich významný nárůst. Je to důsledek postupného stárnutí stále většího počtu nemocných operovaných pro vrozenou srdeční vadu v dětství.

Literatura

- Garson A jr, Bink-Boelkens M, Hesslein PS et al. Atrial flutter in the young: a collaborative study of 380 cases. *J Am Coll Cardiol* 1985; 6: 871–878.
- Markowitz SM, Brodman RF, Stein KM et al. Lesional tachycardias related to mitral valve surgery. *J Am Coll Cardiol* 2002; 39: 1973–1983.
- Nakagawa H, Shah N, Matsudaira K et al. Characterization of reentrant circuit in macroreentrant right atrial tachycardia after surgical repair of congenital heart disease: isolated channels between scars allow "focal" ablation. *Circulation* 2001; 103: 699–709.
- Delacretaz E, Ganz LI, Soejima K et al. Multi atrial macro-re-entry circuits in adults with repaired congenital heart disease: endocardial mapping and radiofrequency catheter ablation using a novel, noncontact mapping system. *Circulation* 2001; 103: 2266–2271.
- Love BA, Collins KK, Walsh EP et al. Electroanatomic characterization of conduction barriers in sinus/atrially paced rhythm and association with intra-atrial reentrant tachycardia circuits following congenital heart disease surgery. *J Cardiovasc Electrophysiol* 2001; 12: 17–25.
- Henglein D, Cauchemez B, Bloch G. Simultaneous surgical treatment of atrial septal defect and atrial flutter using a simple modification of the atrial incision. *Cardiol Young* 1999; 9: 197–199.
- Collins KK, Rhee EK, Delucca JM et al. Modification to the Fontan procedure for the prophylaxis of intra-atrial reentrant tachycardia: short-term results of a prospective randomized blinded trial. *J Thorac Cardiovasc Surg* 2004; 127: 721–729.
- Gatzoulis MA, Balaji S, Webber SA et al. Risk factors for arrhythmia and sudden cardiac death late after repair of tetralogy of Fallot: a multicentre study. *Lancet* 2000; 356: 975–981.
- Harrison DA, Harris L, Siu SC et al. Sustained ventricular tachycardia in adult patients late after repair of tetralogy of Fallot. *J Am Coll Cardiol* 1997; 30: 1368–1373.
- Gonska BDM, Cao KM, Raab JM et al. Heart Disease in the Young: Radiofrequency Catheter Ablation of Right Ventricular Tachycardia Late After Repair of Congenital Heart Defects. *Circulation* 1996; 94: 1902–1908.
- Stevenson WG, Delacretaz E, Friedman PL et al. Identification and ablation of macroreentrant ventricular tachycardia with the CARTO electroanatomical mapping system. *Pacing Clin Electrophysiol* 1998; 21(7): 1448–56.
- Rostock T, Willems S, Ventura R et al. Radiofrequency catheter ablation of a macroreentrant ventricular tachycardia late after surgical repair of tetralogy of Fallot using the electroanatomic mapping (CARTO). *Pacing Clin Electrophysiol* 2004; 27(6,1): 801–4.
- Alexander ME, Walsh EP, Saul JP et al. Value of programmed ventricular stimulation in patients with congenital heart disease. *J Cardiovasc Electrophysiol* 1999; 10: 1033–1044.
- tal heart disease: entrainment mapping combined with three-dimensional electroanatomic mapping. *J Am Coll Cardiol* 2001; 37: 1665–1676.
- Dorostkar PC, Cheng J, Scheinman MM. Electroanatomical mapping and ablation of the substrate supporting intraatrial reentrant tachycardia after palliation for complex congenital heart disease. *Pacing Clin Electrophysiol* 1998; 21(9): 1810–1819.
- Peichl P, Kautzner J, Cihak R et al. Clinical application of electroanatomical mapping in the characterization of "incisional" atrial tachycardias. *Pacing Clin Electrophysiol* 2003; 26(1,2): 420–425.
- Triedman JK, Alexander ME, Berul CI et al. Electroanatomic mapping of entrained and exit zones in patients with repaired congenital heart disease and intra-atrial reentrant tachycardia. *Circulation* 2001; 103: 2060–2065.
- Shah D, Jais P, Takahashi A et al. Dual-loop intra-atrial reentry in humans. *Circulation* 2000; 101: 631–639.
- Tomita Y, Matsuo K, Sahadevan J et al. Role of functional block extension in lesion-related atrial flutter. *Circulation* 2001; 103: 1025–1030.
- Collins KK, Love BA, Walsh EP et al. Location of acutely successful radiofrequency catheter ablation of intraatrial reentrant tachycardia in patients with congenital heart disease. *Am J Cardiol* 2000; 86: 969–974.
- Zrenner B, Dong J, Schreieck J et al. Delineation of intra-atrial reentrant tachycardia circuits after mustard operation for transposition of the great arteries using biatrial electroanatomic mapping and entrainment mapping. *J Cardiovasc Electrophysiol* 2003; 14: 1302–1310.
- Kalman JM, VanHare GF, Olgin JE et al. Ablation of 'incisional' reentrant atrial tachycardia complicating surgery for congenital heart disease. Use of entrainment to define a critical isthmus of conduction. *Circulation* 1996; 93: 502–512.
- Triedman JK, Jenkins KJ, Colan SD et al. Intra-atrial reentrant tachycardia after palliation of congenital heart disease: characterization of multiple macroreentrant circuits using fluoroscopically based three-dimensional endocardial mapping. *J Cardiovasc Electrophysiol* 1997; 8: 259–270.
- Baker BM, Lindsay BD, Bromberg BI et al. Catheter ablation of clinical intraatrial reentrant tachycardias resulting from previous atrial surgery: localizing and transecting the critical isthmus. *J Am Coll Cardiol* 1996; 28: 411–417.
- Paul T, Windhagen-Mahnert B, Kriebel T et al. Atrial reentrant tachycardia after surgery for congenital

MUDr. Petr Peichl

klinika kardiologie IKEM, Praha