

Vyšetření cerebrovaskulární rezervy u asymptomatických pacientů s významnou stenózou vnitřní karotické tepny

M. Špaček

Kardiologická klinika 2. LF UK a FN v Motole, Praha

Souhrn

Stenózy karotických tepen představují významný rizikový faktor cévní mozkové příhody, která je závažnou příčinou mortality, morbidity a invalidity ve vyspělých i rozvojových zemích. Zatímco rozsah aterosklerotického postižení karotických tepen je úměrný věku a rizikovému profilu pacientů, klinická manifestace je velmi variabilní a je prokázáno, že jedním z významných modifikujících faktorů je efektivita kolaterálního zásobení mozku a s ní spojený rozsah cerebrovaskulární rezervy (CVR). Způsob léčby pacientů s významnou, avšak dosud zcela asymptomatickou stenózou karotické tepny je jedním z nejdiskutovanějších a nejkontroverznějších témat v oblasti vaskulárních intervencí vyžadující vždy přísně individuální posouzení. Vyšetření CVR pomocí transkraniální dopplerovské ultrasonografie (TCD) je poměrně nenáročná a může vnést cennou informaci v případě pochybnosti o volbě optimálního způsobu léčby. Tento článek shrnuje současné znalosti týkající se CVR, jejího uplatnění v klinické praxi a způsobu vyšetření pomocí TCD.

Klíčová slova

cerebrovaskulární rezerva – transkraniální dopplerovská ultrasonografie – karotický stenting – karotická endarterektomie – vazodilatační test

Evaluation of cerebrovascular reserve in asymptomatic patients with severe carotid artery stenosis

Abstract

Atherosclerotic carotid artery disease (CAD) is an important risk factor for the development of stroke, which is a major cause of mortality, morbidity and disability in both developed and developing countries. Its prevalence increases with age and is proportional to the patient's risk profile. Its manifestation however, is variable, with cerebral collateral circulation associated with cerebrovascular reserve (CVR) being considered a major modifying factor. The optimal treatment choice for asymptomatic CAD patients is a continuously debated topic with no clear consensus to date, requiring a strictly individual approach to every single patient. The evaluation of CVR using transcranial Doppler ultrasound (TCD) is straightforward in majority of patients and may significantly contribute to the optimal treatment selection process. This article summarizes the current knowledge regarding CVR and its evaluation using TCD.

Keywords

cerebrovascular reserve – transcranial Doppler ultrasound – carotid artery stenting – carotid endarterectomy – breath-holding test

Úvod

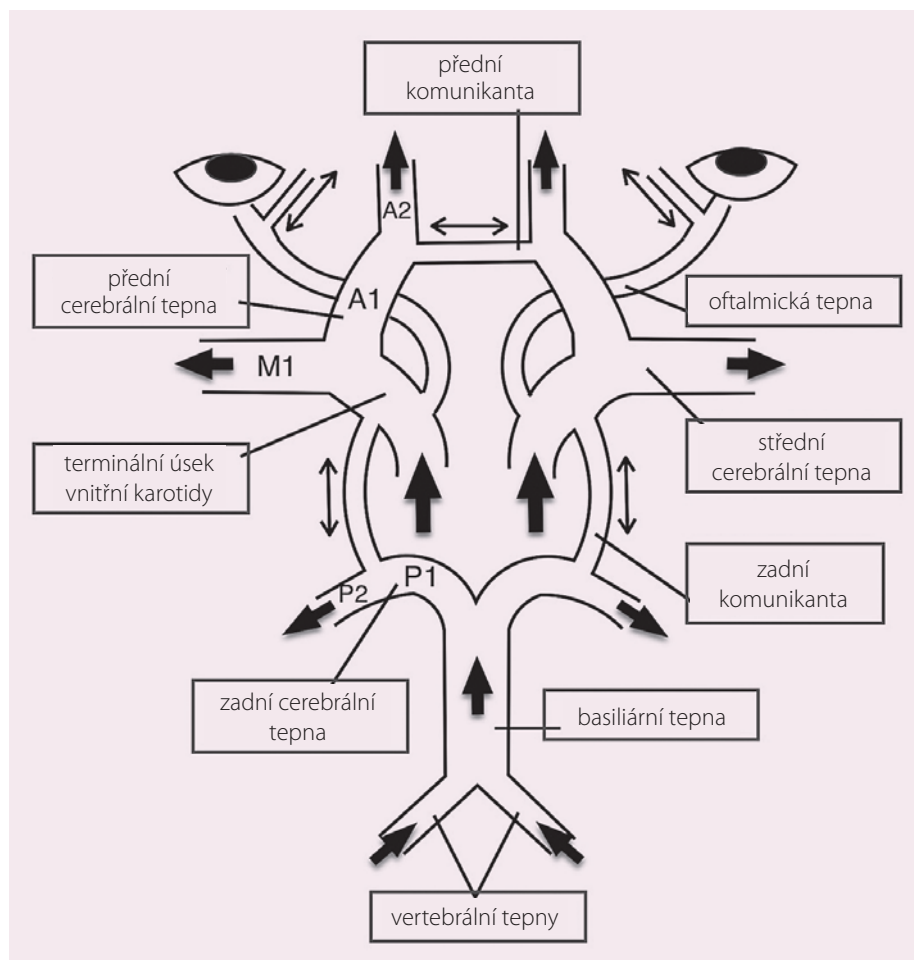
Ischemická cévní mozková příhoda (iCMP) je celosvětově druhou nejčastější příčinou úmrtí a ve vyspělých státech vedoucí příčinou invalidity [1]. Stenózy vnitřních karotických tepen jsou považovány za významný rizikový faktor a odhaduje se, že jsou zdrojem 15–25 % všech iCMP [2]. Eliminace významné karotické stenózy, ať již přístupem chirurgickým pomocí karotické endarterektomie (CEA) nebo miniinvasivně provedením karotického stentingu (CAS), je vysoce efektivní v prevenci recidivy u pacientů po již prodělané akutní iCMP, přičemž profit z výkonu je úměrný významnosti stenózy a nepřímo času uplynulému od příhody [3–5].

Mnohem méně robustní data jsou k dispozici v rámci rozhodování o volbě optimální léčby v případě záchytu významné, dosud však zcela asymptomatické karotické stenózy. Dle různých autorů se odhadované roční riziko iCMP u neselektované populace těchto pacientů pohybuje mezi < 1 % a 4,3 % [6]. Dvě velké randomizované studie – ACST a ACAS, které se specificky zabývaly problematikou asymptomatických pacientů, shodně prokázaly dlouhodobý užitek z invazivní léčby [7,8]. Platnost výsledků těchto studií je však stále více zpochybňována, neboť v době, kdy byly prováděny, nebyla široce dostupná multimodální medikamentózní terapie (zahrnující zejména statiny), jež je nyní považována za op-

timální. V současnosti probíhá několik studií (CREST-2, ACT-1, SPACE-2, ACST-2), které by mohly vnést světlo do problematiky managementu asymptomatických stenóz. Bohužel, výsledky většiny z nich není možno očekávat dříve než v horizontu let. Do té doby je nutno přistupovat k pacientům individuálně a pečlivě uvážit riziko a přínos výkonu s přihlédnutím k anatomickým poměrům v oblasti léze, klinickému profilu pacienta a jeho preferencím [9].

Kolaterální cerebrální cirkulace

Za jeden z důležitých faktorů zodpovědných za výraznou variabilitu v klinické manifestaci stenotického postižení karotických tepen je považován rozsah a zejména efektivita kola-



Obr. 1. Schematické znázornění cerebrální kolaterální cirkulace Willisovým okruhem a oftalmickými tepnami.

terální cerebrální cirkulace. Bylo prokázáno, že insuficientní kolateralizace v terénu snížené cerebrální perfuze dané významnou stenózou karotické tepny zvyšuje pravděpodobnost klinické manifestace jinak němých embolizací [10,11].

Základem kolaterální cerebrální cirkulace jsou extra- a intrakraniální spojky, které se z praktických důvodů častěji dělí na primární a sekundární. Willisův okruh představuje hlavní/primární zdroj kolaterální cirkulace, který je schopen v ideálním případě během několika sekund zlepšit/obnovit dostatečný průtok v arteria cerebri media při akutním uzavření vnitřní karotické tepny [12]. Oftalmické tepny představují další významný kolaterální zdroj, a to díky své schopnosti obrátit průtok, a tím propojit řečiště vnější a vnitřní karotické tepny. Vzhledem k tomu, že jejich plná účinnost vyžaduje delší adaptaci, jsou již považovány za sekundární kolaterální zdroje a uplatňují se až v případě vyčerpání možností Willisova okruhu. Některými autory je zdůrazňován i význam leptomeningeálních

anastomóz taktéž řazených mezi sekundární kolaterály, neboť se předpokládá, že mají schopnost redukovat rozsah ischemického ložiska při akutní okluzi terminálních tepen [13]. Jejich vyšetření v praxi je však obtížné a běžně se neprovádí.

Samotný Willisův okruh je tvořen vzájemným propojením toku z karotických a vertebrálních tepen (obr. 1). Přední komunikanta propojuje obě přední cerebrální tepny je považována za nejpotentnější kolaterální spojku a zajišťuje zejména interhemisféralní tok [14,15]. Dvě zadní komunikanty, propojující vždy zadní a střední cerebrální tepnu, umožňují dle potřeby distribuovat tok mezi karotickými a vertebrálními řečišti [16].

Literárně se udává, že takto kompletní a bilaterálně symetrický „normální polygon“ Willisova okruhu je přítomen u méně než 50 % populace [17–19]. Nejčastější variací je hypoplazie jedné či obou zadních komunikant, která je přítomna téměř u každého čtvrtého jedince. Druhou nejčastější variací je hypoplazie proximálního úseku zadní cerebrální

tepny (P-1). Naopak, v oblasti přední komunikanty a proximálních úseků předních cerebrálních tepen (A-1) jsou častější nálezy tepenných duplikací. I přesto je možno až u 10 % populace nalézt hypoplazii i v této oblasti [17,18].

Cerebrovaskulární rezerva

Vzhledem k výrazné heterogenitě kolaterálního cerebrálního zásobení je zřejmé, že schopnost adekvátně kompenzovat extrakraniální překážku v krevním toku je velmi individuální. V současné době máme několik možností, jak tyto kompenzační mechanismy kvantifikovat, a to pomocí určení cerebrovaskulární reaktivity/rezervy (CVR). Princip tohoto vyšetření spočívá v obecně platném předpokladu, že překážka v tepenném řečišti navodí dilataci periferních rezistentních tepen, čímž dojde ke snížení periferního odporu za účelem zachování dostatečného kapilárního průtoku. Je-li překážka hemodynamicky málo významná, uměle navýšená vazodilatace periferního řečiště povede ke zvýšení průtoku v preterminálním tepenném řečišti, a naopak, je-li překážka hemodynamicky významná, pak další snižování periferní rezistence již nemůže kompenzovat limitovaný tok a dochází k poklesu průtoku v poststenotické části.

V oblasti cerebrálního řečiště se, na rozdíl např. od koronárního, nejčastěji využívá k navození periferní vazodilatace zvýšení parciální tlaku oxidu uhličitého v krvi. Toho je možno dosáhnout prostou apnoí, inhalací vzduchu obohaceného o oxid uhličitý (hyperkapnií) či intravenózní aplikací acetazolamidu, který pomalu prochází hematoencefalickou bariérou a inhibicí karboanhydrázy na povrchu erytrocytů vyvolává lokální akumulaci kyseliny uhličitě, což snižuje pH a vede k vazodilataci.

Změny způsobené vazodilatací lze zaznamenávat buď pomocí metod citlivých na změny perfuze (PET, SPECT, CT či MRI), nebo sledováním změn krevního toku v magistralních tepnách za pomoci transkraniální dopplerovské ultrasonografie (TCD), přičemž posledně jmenovaná je v klinické praxi nejběžněji užívaná vzhledem ke své finanční nenáročnosti a absenci radiační zátěže i rizik spojených s podáním kontrastní látky [20].

Vazodilatační test se zadržením dechu – apnoický test

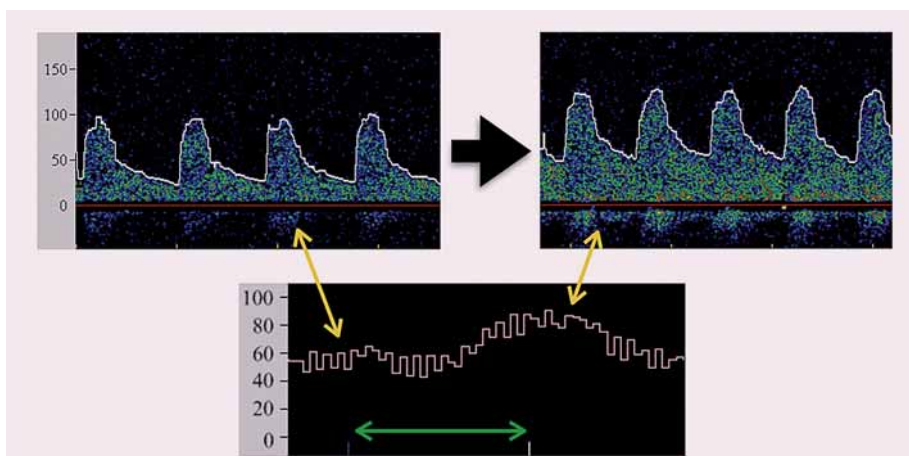
V praxi nejsnáze dostupným vyšetřením CVR je vazodilatační test se zadržením dechu (nebo též apnoický test) za pomoci TCD. Nezbytnými základními podmínkami provedení tohoto

testu jsou spolupráce pacienta a dostatečné akustické okno pro snímání TCD signálu.

Při samotném vyšetření leží pacient na lůžku či vyšetřovacím lehátku v klidném prostředí s minimem vizuálních a akustických stimulů. Sonda TCD je pevně fixována pomocí helmic v oblasti temporálního okna tak, aby umožnila kontinuální záznam dopplerovského signálu krevního toku ve střední cerebrální tepně v obvyklé hloubce 45–55 mm. Po vysvětlení principu testu a nezbytném nácviku je pacient požádán, aby zadržel dech po dobu minimálně 24 a optimálně 30 sekund [21,22]. Po ukončení apnoe je po následujících 4 sekundách odečtena hodnota aktuální (maximální) střední průtokové rychlosti (obr. 2). Test je opakován alespoň 3x vždy s odstupem minimálně 2 min (umožňující opětovnou adaptaci cerebrovaskulární cirkulace) a výsledné hodnoty jsou zprůměrovány. Výsledek vyšetření vyjadřujeme pomocí tzv. BH (breath-holding) indexu, který se vypočítá dle následujícího vzorce: (maximální střední průtoková rychlost – klidová střední průtoková rychlost) / klidová střední průtoková rychlost × 100 / délka apnoe v sekundách. Hodnota BH indexu je uváděna jako bezrozměrné číslo, které se u zdravé populace pohybuje v hodnotách > 1 [23]. Silvestrini et al využili tento test a prospektivně sledovali 94 pacientů s významnou (> 70%) asymptomatickou stenózou vnitřní karotické tepny po medián 28,5 měsíců. Výsledkem bylo zjištění, že pacienti s vyčerpanou CVR měli roční riziko iCMP 13,9 %, kdežto pacienti se zachovalou CVR měli roční riziko 4,1 %. Za vyčerpanou CVR byly považovány hodnoty 0,69 a nižší [22]. Gupta et al následně v rozsáhlé metaanalýze s 991 pacienty potvrdili, že pacienti s vyčerpanou CVR mají 4x vyšší riziko iCMP [24], čímž naznačili, že vyšetření CVR pomocí apnoického testu představuje potenciálně vhodnou screeningovou metodu umožňující selektovat pacienty ve zvýšeném riziku iCMP.

Závěr

Volba mezi pouze konzervativní nebo i invazivní léčbou pacientů s významnou, avšak asymptomatickou stenózou vnitřní karotické tepny nadále představuje obtížné rozhodnutí, jehož nezbytnou součástí je zhodnocení mnoha klinických a procedurálních charakteristik. Ve sporných případech může znalost CVR, již je možné poměrně snadno orientačně vyšetřit pomocí TCD, přispět k rozhodování o optimálním způsobu léčby.



Obr. 2. Příklad apnoického testu. Vlevo nahoře – pulzní dopplerovká křivka toku krve v střední cerebrální tepně před zahájením apnoe, vpravo nahoře – záznam pulzní dopplerovské křivky 4 sekundy po ukončení apnoe, uprostřed dole – kontinuální záznam křivky střední průtokové rychlosti se zelenou šipkou označující délkou trvání apnoe. Škála vždy v cm/s. Mírné snížení průtokové rychlosti v úvodu apnoe je běžné, je však nutno se vyvarovat významným poklesům spojeným s Valsalvovým manévrem.

Podpořeno projekty Ministerstva zdravotnictví ČR: koncepčního rozvoje výzkumné organizace 00064203 (FN MOTOL) a NT13319.

Literatura

1. Donnan GA, Fisher M, Macleod M et al. Stroke. Lancet 2008; 371: 1612–1613. doi: 10.1016/S0140-6736(08)60694-7.
2. Sacco RL, Kargman DE, Gu Q et al. Race-ethnicity and determinants of intracranial atherosclerotic cerebral infarction. The Northern Manhattan Stroke Study. Stroke 1995; 26: 14–20.
3. North American Symptomatic Carotid Artery Trial Collaborators. Beneficial effect of carotid endarterectomy in symptomatic patients with high-grade carotid stenosis. N Engl J Med 1991; 325: 445–453.
4. European Carotid Surgery Trialists' Collaborative Group. MRC European Carotid Surgery Trial: interim results for symptomatic patients with severe (70–99%) or mild (0–29%) carotid stenosis. Lancet 1991; 337: 1235–1243.
5. Brott TG, Hobson RW 2nd, Howard G et al. Stenting versus endarterectomy for treatment of carotid-artery stenosis. N Engl J Med 2010; 363: 11–23. doi: 10.1056/NEJMoa0912321.
6. White CJ. Carotid artery stenting. J Am Coll Cardiol 2014; 64: 722–731. doi: 10.1016/j.jacc.2014.04.069.
7. Executive Committee for the Asymptomatic Carotid Atherosclerosis Study. Endarterectomy for asymptomatic carotid artery stenosis. JAMA 1995; 273: 1421–1428.
8. Halliday AW, Thomas D, Mansfield A. The Asymptomatic Carotid Surgery Trial (ACST). Rationale and design. Steering Committee. Eur J Vasc Surg 1994; 8: 703–710.
9. Brott TG, Halperin JL, Abbara S et al. 2011 A SA/ACCF/AHA/AANN/AAAS/ACR/ASNR/CNS/SAIP/SCAI/SIR/SNIS/SVM/SVS Guideline on the Management of Patients With Extracranial Carotid and Vertebral Artery Disease A Report of the American College of Cardiology Foundation/American Heart Association Task Force on Practice Guidelines, and

the American Stroke Association, American Association of Neuroscience Nurses, American Association of Neurological Surgeons, American College of Radiology, American Society of Neuroradiology, Congress of Neurological Surgeons, Society of Atherosclerosis Imaging and Prevention, Society for Cardiovascular Angiography and Interventions, Society of Interventional Radiology, Society of NeuroInterventional Surgery, Society for Vascular Medicine, and Society for Vascular Surgery Developed in Collaboration With the American Academy of Neurology and Society of Cardiovascular Computed Tomography. J Am Coll Cardiol 2011; 57: e16–e94. doi: 10.1016/j.jacc.2010.11.006.

10. Romero JR, Pikula A, Nguyen TN et al. Cerebral collateral circulation in carotid artery disease. Curr Cardiol Rev 2009; 5: 279–288. doi: 10.2174/157340309789317887.
11. Caplan LR, Hennerici M. Impaired clearance of emboli (washout) is an important link between hypoperfusion, embolism, and ischemic stroke. Arch Neurol 1998; 55: 1475–1482.
12. Hetzel A, von Reutern GM, Wernz MG et al. The carotid compression test for therapeutic occlusion of the internal carotid artery. Cerebrovasc Dis 2000; 10: 194–199.
13. Brozici M, van der Zwan A, Hillen B. Anatomy and functionality of leptomeningeal anastomoses: a review. Stroke 2003; 34: 2750–2762.
14. Visser GH, Wieneke GH, van Huffelen AC et al. The use of preoperative transcranial Doppler variables to predict which patients do not need a shunt during carotid endarterectomy. Eur J Vasc Endovasc Surg 2000; 19: 226–232.
15. Doblar DD, Plyushcheva NV, Jordan W et al. Predicting the effect of carotid artery occlusion during carotid endarterectomy: comparing transcranial doppler measurements and cerebral angiography. Stroke 1998; 29: 2038–2042.
16. Liebeskind DS. Collateral circulation. Stroke 2003; 34: 2279–2284.
17. Hoksbergen AW, Fulesdi B, Legernate AD et al. Collateral configuration of the circle of Willis: Trans-

cranial color-coded duplex ultrasonography and comparison with postmortem anatomy. *Stroke* 2003; 31: 1346–1351.

18. Iqbal S. A comprehensive study of the anatomical variations of the circle of willis in adult brains. *J Clin Diagn Res* 2013; 7: 2423–2427. doi: 10.7860/JCDR/2013/6580.3563.

19. Alpers BJ, Berry RG, Paddison RM. Anatomical studies of the circle of Willis in normal brain. *AMA Arch Neurol Psychiat* 1959; 81: 409–418.

20. Špaček M, Veselka J. Invazivní léčba karotických stenóz a možnosti její optimalizace transkraniální dopplerovskou ultrasonografií. *Kardiolog Rev Int Med* 2014; 16: 10–14.

21. Alexandrov AV. The role of ultrasound in the management of cerebrovascular disease. In: Zwiebel WJ, Pellerito JS (eds.). *Introduction to vascular ultrasound*. 5th ed. Philadelphia: Elsevier Saunders 2005: 117.

22. Silvestrini M, Vernieri F, Pasqualetti P et al. Impaired cerebral vasoreactivity and risk of stroke in patients with asymptomatic carotid artery stenosis. *JAMA* 2000; 283: 2122–2127.

23. Zavoreo I, Demarin V. Breath holding index and arterial stiffness as markers of vascular aging. *Curr Aging Sci* 2010; 3: 67–70.

24. Gupta A, Chazen JL, Hartman M et al. Cerebrovascular reserve and stroke risk in patients with ca-

rotid stenosis or occlusion: a systematic review and meta-analysis. *Stroke* 2012; 43: 2884–2891. doi: 10.1161/STROKEAHA.112.663716.

Doručeno do redakce: 16. 12. 2014

Přijato po recenzi: 10. 1. 2015

MUDr. Miloslav Špaček
www.fnmotol.cz
mildaspacek@gmail.com

www.csnn.eu