

Komplexní endovaskulární revaskularizace aterotrombotického uzávěru popliteální tepny a bérceových tepen u polymorbidního pacienta – kazuistika

M. Válka¹, L. Puszkailer², D. Kučera^{1,3}, J. Bezecný¹, J. Kozák¹, D. Maděříč¹, J. Krátký¹, V. Jetmar¹, D. Boháčová⁴

¹ Vaskulární centrum, Vítkovická nemocnice a. s., Ostrava

² Chirurgicko-traumatologické oddělení, Středomoravská nemocniční a. s. – Nemocnice Šternberk

³ II. interní klinika kardiologie a angiologie 1. LF UK a VFN v Praze

⁴ Angiologie Opava s. r. o.

Souhrn

Prezentujeme kompletní endovaskulární revaskularizaci aterotrombotického uzávěru popliteální tepny (APo) a bérceových tepen u polymorbidního pacienta za použití několika endovaskulárních technik, a to lokální kontinuální trombolýzou, mechanickou trombektomií, aspirační trombektomií a perkutánní transluminální angioplastikou bérceových tepen s implantací stentů.

Klíčová slova

lokální trombolýza – balonková angioplastika léčivem potaženým balonkem – léčivem potažený stent

A complete endovascular revascularisation of atherothrombotic occlusion of popliteal artery and below-the-knee arteries in a polymorbid patient – a case report

Abstract

We present a complete endovascular revascularisation of an atherothrombotic occlusion of the popliteal artery (APo) and below-the-knee arteries in a polymorbid patient, using several endovascular techniques, specifically local continual pharmacological thrombolysis, mechanical thrombectomy (Rotarex), aspiration thrombectomy and PTA of the below-the-knee arteries with stent deployment.

Keywords

local thrombolysis – drug-coated balloon angioplasty – drug-eluting stenting

Úvod

Vaskulární centrum Vítkovické nemocnice a. s. bylo založeno s cílem léčit komplexně pacienty s cévní problematikou v úzké spolupráci s cévními chirurgy, radiology, neurology a dalšími specialisty. Obsahem sdělení je prezentace polymorbidního pacienta, kterému jsme zachránili pravou dolní končetinu (PDK) před amputačním zákrokem, a to hned několika metodami endovaskulární rekanalizace při nemožnosti chirurgické revaskularizace.

Kazuistika

Jedenasedmdesátiletý muž, polymorbidní s morbus Crohn t. č. v remisi na kortikoterapii, vředová choroba gastroduodena v remisi, st.p.

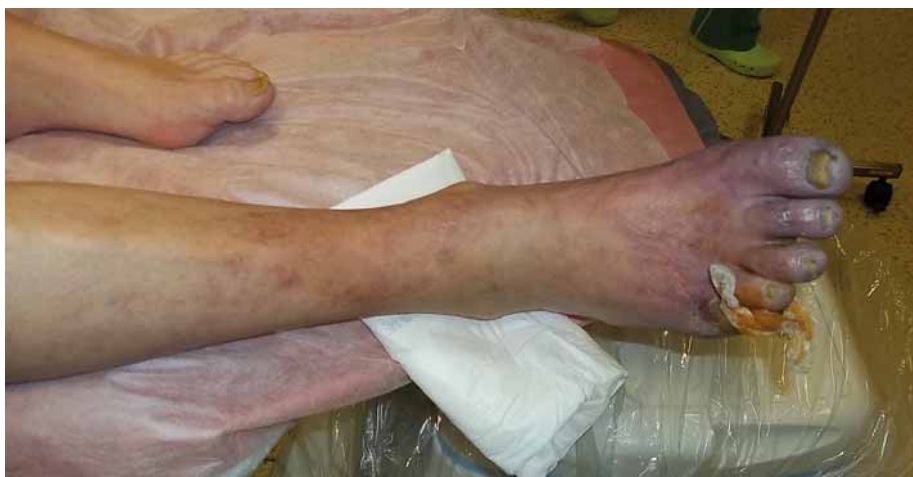CHCE, prostatektomie pro benigní hyperplazii prostaty, ess. hypertenzí II. st. Pacient byl přijat do spádové nemocnice pro asi měsíc léčenou femoropopliteální a bérceovou flebotrombózu PDK warfarinem. Klinické zhoršení bolestí PDK bylo mylně hodnoceno jako progresse femoropopliteální trombózy na standardní antikoagulační terapii. Subjektivně udával dlouhodobou bolest PDK horší v leže a teple pod peřinou, při svěšení končetiny byla bolest mírnější. Lýtkové klaudikace po pár metrech s progresí zarudnutí a bolestivostí nejprve I. prstu a postupně dalších prstů PDK.

V objektivním nálezu PDK dominoval otok do poloviny bérce, zarudnutí kolem prstů a nártu s odlupováním kůže a malým defektem

mezi 4. a 5. prstem. Pulzace hmatné jen v třísele, po vertikalizaci prsty chladnější, bledé, kapilární návrat zpomalený.

Paraklinické vyšetření duplexním ultrazvukem (DUS) – vpravo AFC (a. femoralis communis), AFS (a. femoralis superficialis) trifázický tok s amplitudou 102 cm/s, APo trifázický tok 99 cm/s, a. tibialis posterior (ATP) v periférii monofázický tok 40 cm/s, a. tibialis anterior (ATA) s difúzním postižením monofázický tok 20 cm/s.

Stav hodnocen jako ischemická choroba dolní končetiny (ICH DKK) Fontaine IIb s difúzním postižením bérceového řečiště, zhoršená vazospazmem při flebotrombóze. Byla doporučena léčba hluboké žilní trombózy a lo-



Obr. 1. Obraz kritické končetinové ischemie s lividním zbarvením prstů a gangrenou V. prstu pravé dolní končetiny.

kální léčba. Pacientovi změněna antikoagulační léčba z warfarinu na rivaroxaban, nasazena antibiotika (Dalacin) a pacient propuštěn po týdnu hospitalizace do domácího ošetřování a předán do péče ambulance chronických ran.

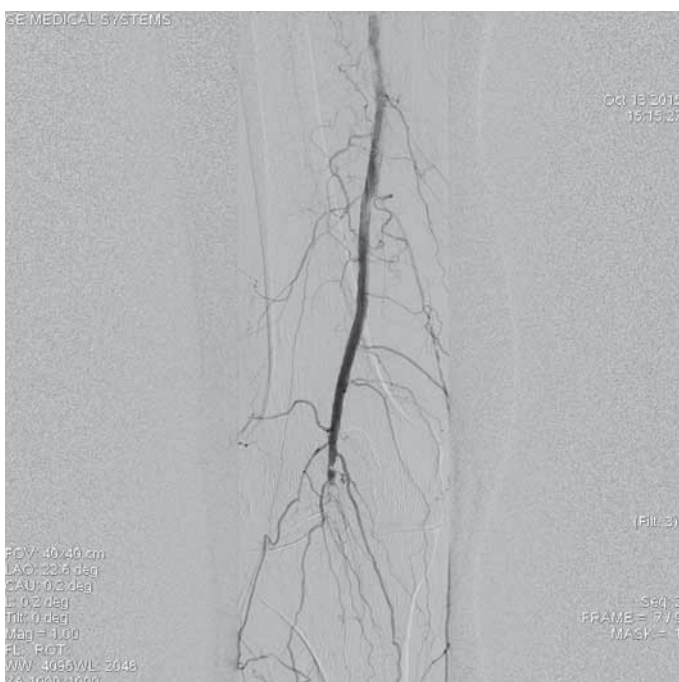Po deseti dnech od propuštění proběhla kontrola u spádového angiologa s lokálním zhoršením nálezu na prstech PDK, což bylo hodnoceno jako progresse ICH DKK do stadia kritické končetinové ischemie s provedením kontrolního duplexního vyšetření tepen DK. Při něm byl detekován pokles průtoku v oblasti APo vpravo, kde byl přítomen monofázický tok 40 cm/s, urychlení toku za odstupem ATA na 200 cm/s a v periférii ATA monofázický

tok 30 cm/s, ATP v periférii monofázický tok 30 cm/s. Bylo provedeno pletyzmografické vyšetření kapilární s nálezem subkritické mikrocirkulace pro první prst a kritické mikrocirkulace pro druhý prst PDK. Poté kontaktováno naše pracoviště, kde byla objednána časná hospitalizace.

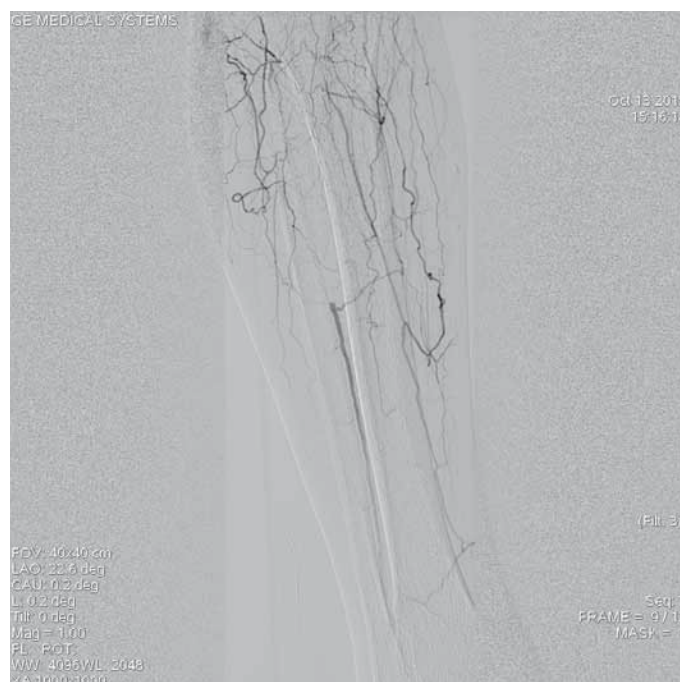
Při příjmu na naše pracoviště doplněn kontrolní DUS tepen DK s nálezem aterotrombotického uzávěru APoI.dx. v celém rozsahu s progresí na odstupy bérceových tepen s monofázickým tokem na a. dorsalis pedis (ADP) 20 cm/s, ATP uzavřena. V objektivním lokálním nálezu na PDK dominuje lividita prstů se suchou nekrotizací V. prstu a drobnou 0,5 x 0,5 cm velkou nekrotizací paty (obr. 1). Multidisciplinární indi-

kační seminář indikuje pacienta k pokusu o endovaskulární revaskularizaci.

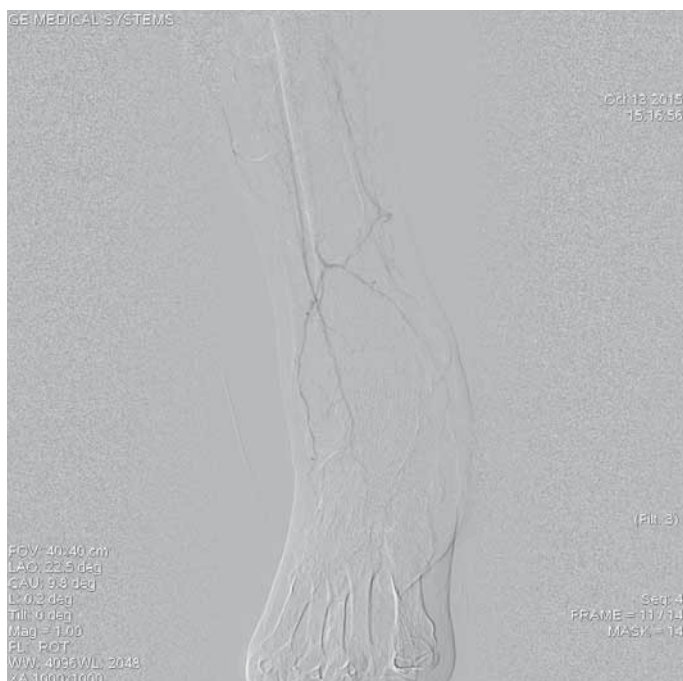
V lokální anestezii byla provedena antegradní angiografie PDK s nálezem uzávěru APo s kolaterálním oběhem, kterým se plní ATA na rozhraní proximální a střední a třetiny bérce s chabým výtokem do difuzně ateroskleroticky postižené ADP. A. fibularis (AFib) se plní od proximální třetiny s difuzním postižením v celém průběhu až nad kotník (obr. 2–4). Poměrně snadno se daří proniknout uzávěrem APO směrem do ATA se zavedením katetru k lokální kontinuální trombolýze. Angiografická kontrola po 24 a 48 hod ukazuje jen k minimální rekanalizaci s patrnou perikaterální trombózou. Lokální trombolýza ukončena a provedena mechanická rekanalizace uzávěru systémem Rotarex®, která byla doplněna aspirační trombektomií cca 15 mm velkého trombu z trunku tibiofibulárního (TTF) (obr. 5). Následně dilatovány ATA a AFib v celé délce balonkovými katetry 3,0 x 300 mm a 2,5 x 300 mm. Kontrolní angiografie prokazuje významné zlepšení perfuze bérceových tepen s významnou reziduální trombózou. K optimalizaci nálezu a lýze reziduální trombózy byl znovu zaveden trombolýtický katetr a během následných 24 hod dochází k úplné rekanalizaci APO s táhlou reziduální 60–70% stenózou, která byla ošetřena lékem potahovaným balonkovým katetrem 5,0 x 100 mm. Na bérceovém řečišti byly detekovány reziduální stenózy jak v odstupu ATA, tak v oblasti



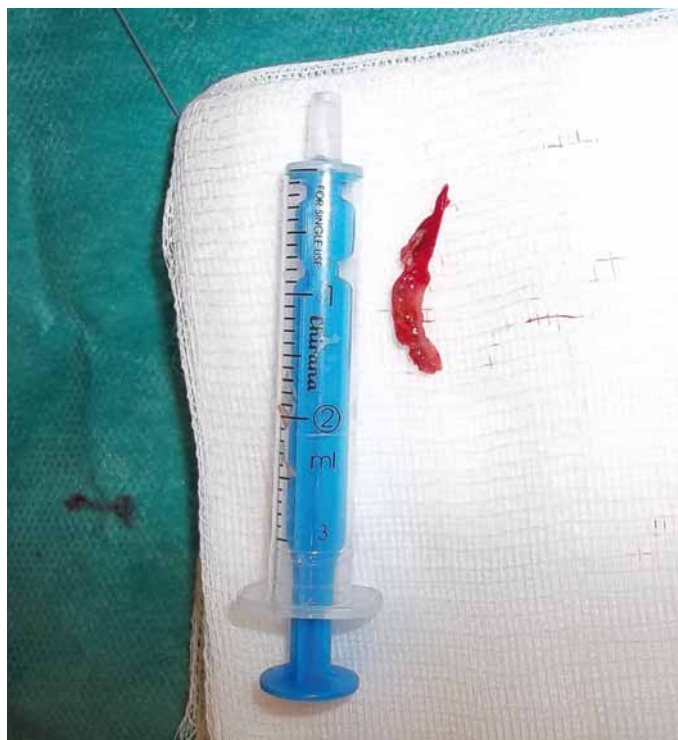Obr. 2. Aterotrombotický uzávěr popliteální arterie vpravo.



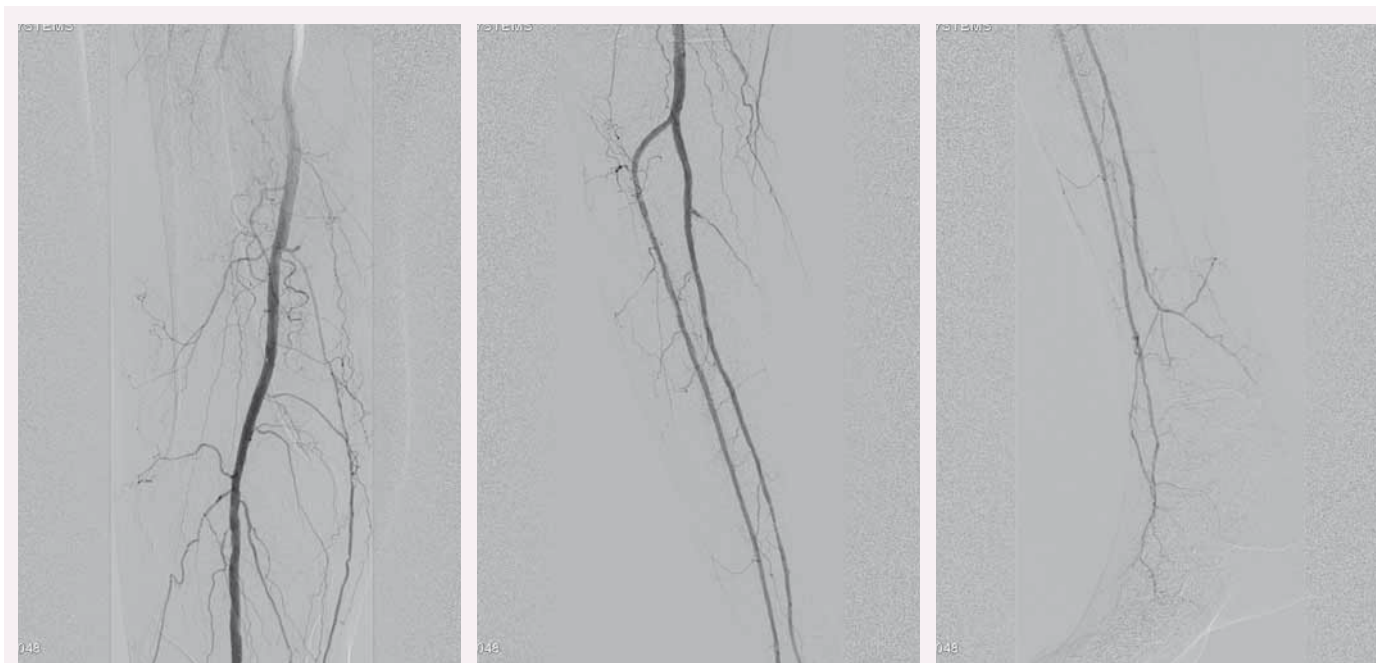
Obr. 3. Uzávěry odstupů bérceových tepen.



Obr. 4. Do periferie průchodná jen ATA (arteria tibialis anterior) a AFib (arteria fibularis), ATP (arteria tibialis posteriori) uzavřena v celém rozsahu.



Obr. 5. Aspirovaný cca 15mm červenobílý trombus.



Obr. 6–8. Zrekanalizovaná popliteální arterie po DCB PTA a zrekanalizované ATA (arteria tibialis anterior), TTF trunku (trunkus tibiofibularis) se stenty.

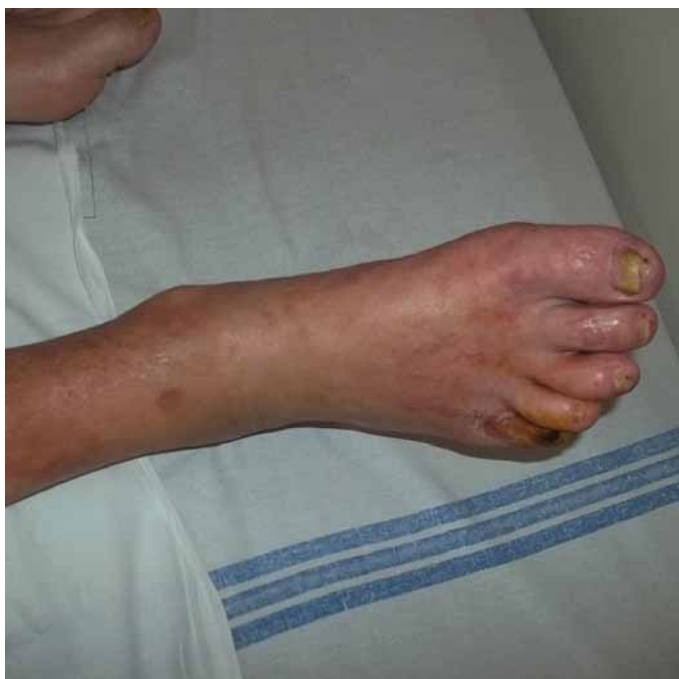TTF a proximální AFib s nutností implantací stentů. Pro zajištění dlouhodobé průchodnosti zprůchodněných tepen byl užit k ošetření od-
 stupu ATA, která hlavní tepnou bérce jdoucí až na nohu, lékem potahovaný stent a do ob-
 lasti TTF trunku a proximální AFib byl naim-
 plantován samoexpandabilní stent (obr. 6–8).
 Kontrolní angiografie na konci výkonu proka-

zuje kompletně rekanalizovanou Apo a dvě
 bérceové tepny do periferie PDK.

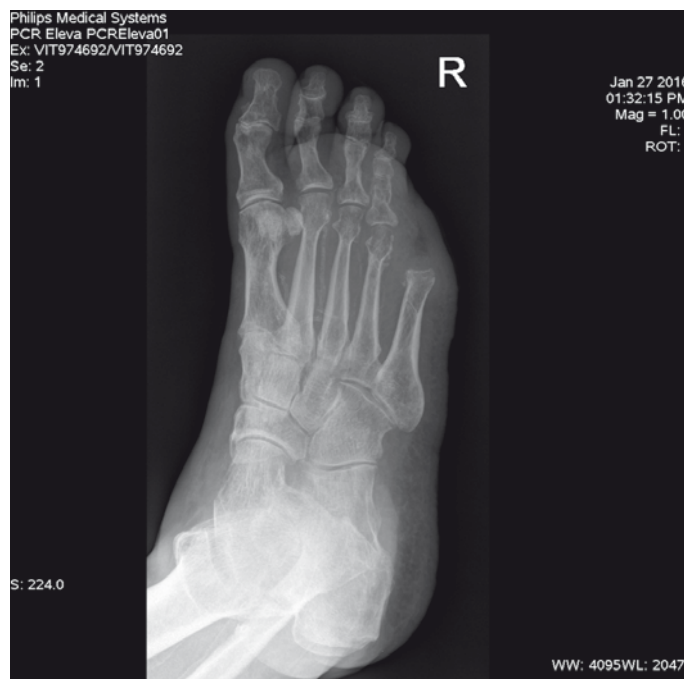Klinicky došlo k výraznému zlepšení prokr-
 vení končetiny s vymizením klidových bolestí,
 s rychlou demarkací suché gangrény V. prstu,
 který byl následně chirurgicky snesen (obr. 9).

Při kontrole v naší podologické ambulanci
 za dva měsíce od výkonu je klinicky patrné vý-

razné zlepšení prokrvení periferie PDK s ode-
 zněním kritické ischemie a zhojeným de-
 fektem po amputaci V. prstu, pacient je bez
 bolestí, laboratorně bez známek zánětlivé
 aktivity. Kontrolní duplexní ultrazvuk proka-
 zuje volně průchodnou popliteální tepnu bez
 známek restenózy a stejně tak průchodné bér-
 ceové tepny ATA a AFib. Přetrvává nerevasku-



Obr. 9. Končetina po zákroku.



Obr. 10. Skiagram pravé nohy dva měsíce po zákroku.

larizovatelný uzávěr ATP. Rentgenový snímek nohy PDK je bez známek osteomyelitidy (obr. 10).

Závěr

Komplexní endovaskulární léčba, především při nemožnosti léčby chirurgické, má své nezastupitelné místo v pokusu o revaskularizaci především u kriticky nemocných pacientů, kde je končetina ohrožena na své vitalitě. Vaskulární centra disponující širokým spektrem diagnostických a terapeutických metod od léčby chirurgické přes léčbu endovaskulární a farmakologickou hrají nezastupitelnou roli v péči o pacienty v konečném stadiu obliteračních chorob tepen DK. Bohužel je naší nepřijemnou zkušeností, že jen několik málo center v naší zemi je schopno poskytnout opravdu kom-

plexní péči o tyto kriticky nemocné pacienty ohrožené vysokou amputací, a to především v kontextu multidisciplinární spolupráce cévních chirurgů a endovaskulárních specialistů s využitím kompletního spektra jak cévně chirurgických, tak endovaskulárních výkonů, čítající kromě proximálních bypassů i bypassy crurální a pedální, možnosti užití farmakologické a mechanické trombolýzy či technik rekanalizace chronických totálních okluzí a v neposlední řadě užití lékem potahovaných balonkových katetrů a stentů. Základním standardem by měla být centralizace pacientů kriticky ohrožených amputací do těchto center, které jsou schopny zajistit nejen vysokou primární úspěšnost komplexní léčby, ale i její dlouhodobou průchodnost a vysoce odbornou dispenzarizaci.

Literatura

- Schmidt A, Piorkowski M, Görner H et al. Drug-coated balloons for complex femoropopliteal lesions: 2-year results of a real-world registry. *JACC Cardiovasc Interv* 2016; 9: 715–724. doi: 10.1016/j.jcin.2015.12.267.
- Jaff MR, Rosenfield K, Scheinert D et al. Drug-coated balloons to improve femoropopliteal artery patency: rationale and design of the LEVANT 2 trial. *Am Heart J* 2015; 169: 479–485. doi: 10.1016/j.ahj.2014.11.016.
- Mosquera Arochena NJ. Drug eluting stents remain the golden standard for below-the-knee occlusive disease. *J Cardiovasc Surg (Torino)* 2016; 57: 677–682.

Doručeno do redakce: 1. 8. 2016

Přijato po recenzi: 18. 8. 2016

MUDr. Martin Válka
nemocnicevitkovice.agel.cz
martin.valka@vtn.agel.cz