

# NEOBVYKLÁ PŘÍČINA AKUTNÍ KONČETINOVÉ ISCHEMIE – FRAKTURA STENTU

J. C. M. Lubanda

## Souhrn

V tomto článku popisujeme případ 81 letého muže, který byl léčen pro recidivující akutní končetinovou ischemii pravé dolní končetiny. Pacient měl před 25 lety implantovaný femoropopliteální bypass vpravo, který byl před deseti lety nahrazen novou protetickou femoropopliteální rekonstrukcí. Pacient byl přijat pro akutní končetinovou ischemii v květnu 2006. Pro mnohočetné komorbidity a celkově špatný stav byl léčen endovaskulární cestou, výkon si vynutil implantaci stentu do distální anastomózy FP rekonstrukce pro neoptimální efekt balonkové angioplastiky. Dva roky po intervenci měl nemocný recidivu akutní končetinové ischemie pravé dolní končetiny, jejímž podkladem byl uzávěr bypassu od odstupu v třísele. Protetický bypass byl rekanalizován pomocí lokální trombolýzy. Kontrolní angiografie ukázala frakturu stentu v distální anastomóze bypassu jako primární příčinu uzávěru bypassu. V běžné praxi se implantace stentu do protetického femoropopliteálního bypassu pro vysoké riziko fraktury stentu neprovádí, pokud je chirurgická léčba proveditelná. Implantace stentu do této oblasti je rezervována pouze pro případy, kdy je chirurgie riziková, a pouze pro záchranu končetiny.

## Klíčová slova

akutní končetinová ischemie – fraktura stentu – femoropopliteální bypass

## Abstract

**Unusual cause of acute limb ischemia – stent fracture.** We report a case of an 81 year old man who was treated for recurrent acute limb ischemia of the right leg. The patient had a prosthetic femoropopliteal bypass inserted 25 years ago. This reconstruction was replaced with a new prosthetic bypass 10 years later. The patient was readmitted for acute limb ischemia in May 2006. Because of several comorbidities at that time, surgery was not possible and endovascular treatment was undertaken with rheolytic thrombectomy and angioplasty with bailout stenting of the distal anastomosis of the femoropopliteal bypass. Two years after this intervention, the patient presented with acute limb ischemia due to reocclusion of the femoropopliteal bypass. He was then treated with catheter directed local thrombolysis and a stent fracture was found in the distal anastomosis of the bypass. This was the primary cause of the reocclusion of the bypass. According to current practice, stent implantation in prosthetic femoropopliteal bypasses should be avoided, if possible, and a surgery is the strategy of choice. Bailout stenting in this specific location should be reserved for such cases when the surgery is not feasible and limb salvage is required.

## Keywords

acute limb ischemia – stent fracture – femoropopliteal bypass

## Úvod

Akutní končetinová ischemie je vážné onemocnění, které je charakterizováno náhlým či rychle progredujícím poklesem perfuze postižené končetiny, který vede k rozvoji nových symptomů a známek periferní ischemie anebo k jejich zhoršení [1]. Tento stav bezprostředně vede k ohrožení končetiny a následně i života pacienta. Je často způsoben embolizací nejčastěji z intrakardiálního zdroje či z aneuryzmatu, trombózu ve sklerotickém terénu, uzávěrem cévní rekonstrukce, ischemií v souvislosti s recentním katetrizacním výkonem atd. [2]. Pokud není agresivně léčena, končí akutní končetinová ischemie velmi dramaticky – amputací postižené končetiny až v 30 % či dokonce fatálně až v 19 % [3].

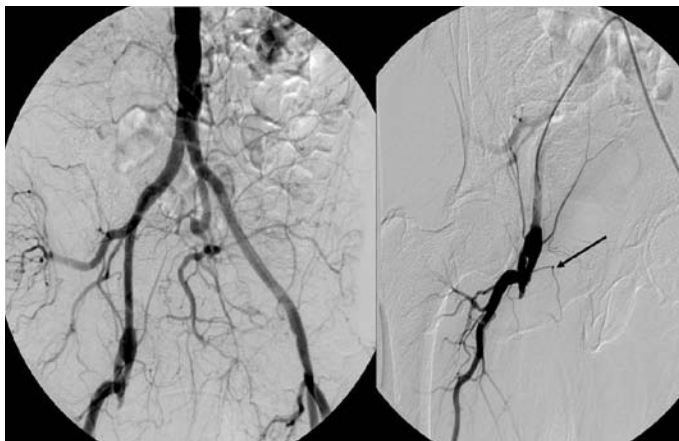
## Popis případu

Jedná se o případ 81letého muže, který byl léčen na našem pracovišti pro recidivující akutní končetinovou ischemii pravé dolní končetiny. Pacient je těžce polymorbidní, po implantaci trvalého kardiostimulátoru pro úplnou AV blokádu, má ICHS a chronické srdeční selhání, arteriální hypertenzi, hyperlipoproteinemii, vředovou chorobu gastroduodenální a abdominální obezitu s BMI 35 kg/m<sup>2</sup>, bývalý kuřák. Pacient měl před 25 lety implantován femoropopliteální bypass vpravo. Tato rekonstrukce byla před 10 lety nahrazena novou protetickou femoropopliteální rekonstrukcí. Pacient byl znovu přijat pro akutní končetinovou ischemii v květnu 2006. Pro mnohočetné komorbidity a celkově špatný stav byl

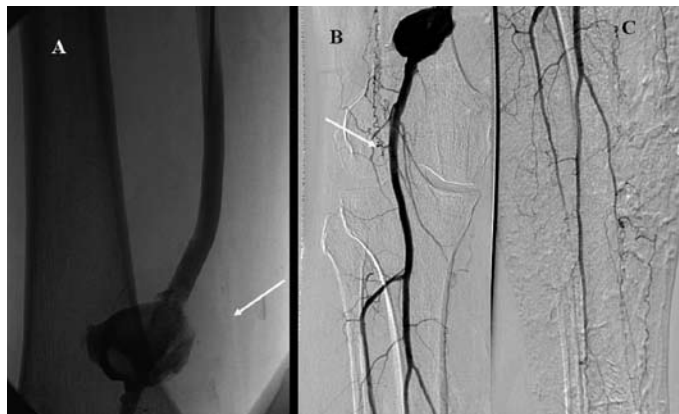léčen endovaskulární cestou. Bylo nutno provést rheolytickou trombektomii bypassu pomocí Angiojetu (Possis Medical). Následně byla pro neoptimální efekt terapie provedena PTA distálního konce bypassu. Poté bylo nutno implantovat stent v distální anastomóze bypassu. Finální výsledek byl uspokojivý. Dva roky po intervenci byl nemocný opět přijat pro recidivu akutní končetinové ischemie pravé dolní končetiny ve stadiu 2A dle SVS klasifikace. Na akutní angiografii byl prokázán uzávěr bypassu od odstupu v třísele (obr. 1). Nemocný byl následně léčen pomocí lokální trombolýzy bypassu celkem 24 hod (obr. 2). Protetický bypass byl úspěšně rekanalizován (obr. 3). Kontrolní angiografie ukázala frakturu stentu, který byl implantován před dvěma lety v distální anastomóze bypassu (obr. 4). Tato fraktura stentu byla primární příčinou uzávěru bypassu. Nemocný byl indikován k revizi distálního konce bypassu. Výkon proběhl bez komplikací. Stent byl odstraněn a distální anastomóza opravena. Nemocný byl v dobrém stavu propuštěn do domácího ošetření.

## Diskuze

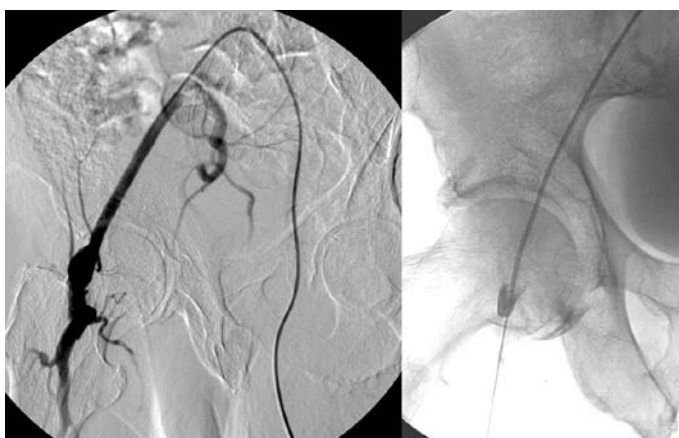Akutní tepenný uzávěr vždy znamená život ohrožující stav, a proto je rychlá rekanalizace postiženého segmentu nejdůležitějším krokem v léčbě těchto pacientů [4]. Endovaskulární léčba je bezpečná s procentem komplikací porovnatelným s chirurgickou léčbou [5,6]. V některých případech je dokonce léčbou volby, např. v infrainguinálním segmentu a při uzávěru cévních rekonstrukcí u nemocných s ischemií ve stadiu SVS 1 a 2A [7]. V popsaném případě endovaskulární léčba pomocí lokální trombolýzy bypassu vždy vedla k záchraně končetiny. Tato metoda je velmi úspěšná zejména v případě uzávěrů femoropopliteálních rekonstrukcí. Vzhledem k vysokému riziku reokluzí je vždy nutné vyřešit primární příčinu uzávěru. U tohoto pacienta bylo nutné implantovat stent do oblasti s častým výskytem fraktury stentu. K mechanickému po-



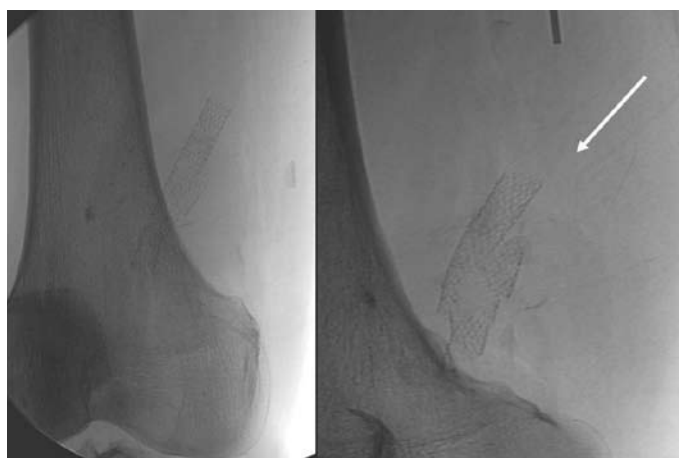
Obr. 1. Angiografie pánevních a femorálních tepen při přijetí – uzávěr femoropopliteálního bypassu v odstupu vpravo (šipka).



Obr. 3. Kontrolní angiografie po 24 hod trombolýzy prokazuje průchodný bypass (panel A) a velké pseudoaneuryzma v místě minulé implantaci stentu (panel B) a dobře průchodné bérčové tepny (panel C).



Obr. 2. Zavedení katetr do femoropopliteálního bypassu k lokální trombolýze.



Obr. 4. Fraktura stentu v popliteální oblasti (šipka – nativní obraz).

škození stentu ve femoropopliteálním segmentu dochází kvůli působení velkých dynamických sil (axiální komprese a cyklická flexe) v této oblasti během flexe kolena [8–10]. Fraktura stentu vedla v tomto případě k reokluzi cévní rekonstrukce, která byla opět vyřešena endovaskulárně. Podle zavedené praxe implantace stentu do protetického bypassu není doporučena a rutinně se neprovádí. Pokud je chirurgická léčba proveditelná, je vždy preferovaná. Implantace stentu v této oblasti musí být rezervována pouze pro případy, kdy je chirurgické řešení vysoce rizikové a končetina akutně ohrožena.

### Závěr

Popisujeme vzácný případ akutního tepenného uzávěru způsobeného uzávěrem protetického femoropopliteálního bypassu při fraktuře stentu v bypassu. Pacient byl léčen endovaskulárně a následně revizí bypassu s dobrým efektem. Tato kazuistika ilustruje skutečnost, že endovaskulární přístup je nadále bezpečnou léčebnou metodou akutní končetinové ischemie a v některých případech i metodou volby.

### Literatura

1. Chochola M, Linhart A. Epidemiology of ischemic diseases of the lower extremities. *Čas Lék čes* 2006; 145: 368–370.
2. Chochola M, Pytlík R, Kobylka P et al. Autologous intra-arterial infusion of bone marrow mononuclear cells in patients with critical leg ischemia. *Int Angiol* 2008; 27: 281–290.
3. Norgren L, Hiatt WR, Dormandy JA et al. TASC II Working Group. Inter-Society Consensus for the Management of Peripheral Arterial Disease (TASC II). *Eur J Vasc Endovasc Surg* 2007; 33 (Suppl. 1): S1–S75.
4. Campbell WB, Ridler BM, Szymanska TH. Current management of acute leg ischaemia: results of an audit by the Vascular Surgical Society of Great Britain and Ireland. *Br J Surg* 1998; 85: 1498–1503.
5. Berridge DC, Kessel D, Robertson I. Surgery versus thrombolysis for acute limb ischaemia: initial management. *Cochrane Database Syst Rev* 2002: CD002784(1).
6. Ouriel K, Veith FJ, Sasahara AA. A comparison of recombinant urokinase with vascular surgery as initial treatment for acute arterial occlusion of the legs. Thrombolysis or Peripheral Arterial Surgery (TOPAS) Investigators. *N Engl J Med* 1998; 338: 1105–1111.
7. Korn P, Khilnani NM, Fellers JC et al. Thrombolysis for native arterial occlusions of the lower extremities: clinical outcome and cost. *J Vasc Surg* 2001; 33: 1148e–1157e.

8. Klein AJ, Chen SJ, Messenger JC et al. Quantitative assessment of the conformational change in the femoropopliteal artery with leg movement. *Catheter Cardiovasc Interv* 2009; 74: 787–798.
9. Lewitton S, Babaev A. Superficial femoral artery stent fracture that led to perforation, hematoma and deep venous thrombosis. *J Invasive Cardiol* 2008; 20: 479–481.
10. Arena FJ. Arterial kink and damage in normal segments of the superficial femoral and popliteal arteries abutting nitinol stents – a common cause of late occlusion and restenosis? A single-center experience. *J Invasive Cardiol* 2005; 17: 482–486.

Doručeno do redakce 27. 9. 2010

Přijato po recenzi 1. 10. 2010

**MUDr. Jean-Claude Mukonkole  
Lubanda, Ph.D.**

II. interní klinika kardiologie a angiologie  
1. LF UK a VFN, Praha  
lubanda@mail.cz