

# LATENTNÍ OBSTRUKCE VE VÝTOKOVÉM TRAKTU LEVÉ KOMORY SRDEČNÍ U PACIENTA S HYPERTROFICKOU KARDIOMYOPATIÍ

K. Čurila, P. Gregor

## Souhrn

Hypertrofická kardiomyopatie je nejčastější monogenně podmíněné kardiální onemocnění vyskytující se u 1 z 500 dospělých jedinců. Je charakteristická velkou genotypovou i fenotypovou heterogenitou. V této kazuistice popisujeme případ 57letého pacienta s hypertrofickou kardiomyopatií, který trpěl závažnou symptomatologií v důsledku významné latentní obstrukce ve výtokovém traktu levé komory srdeční. Přítomnost obstrukce byla dokumentována pomocí echokardiografie navazující na zátěžové vyšetření. Po optimalizaci terapie došlo k ústupu symptomů nemocného bez nutnosti intervenční léčby.

## Klíčová slova

hypertrofická kardiomyopatie – obstrukce – gradient – angina pectoris

## Abstract

**Latent obstruction in outflow tract of left ventricle in patient with hypertrophic cardiomyopathy.** Hypertrophic cardiomyopathy, affecting 1 in 500 adult persons, is most common heritable cardiovascular disease. It is characterized by a wide genotypic and phenotypic heterogeneity. In this paper we describe the case of 57-year-old patient with hypertrophic cardiomyopathy, who suffered serious symptoms due to latent obstruction in the outflow tract of the left cardiac ventricle. The obstruction was detected with the aid of stress echocardiography. Following optimization of pharmacotherapy, the patient's symptoms disappeared without the need for intervention therapy.

## Keywords

hypertrophic cardiomyopathy – obstruction – gradient – angina pectoris

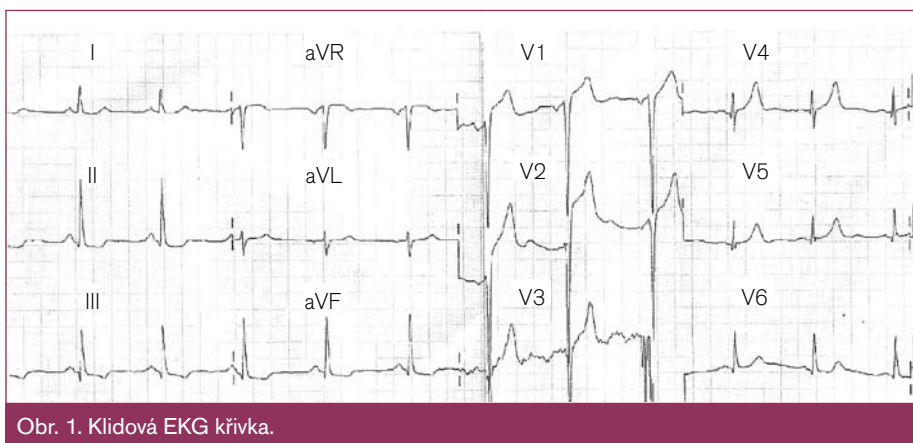
## Kazuistika

57letý nemocný byl odeslán ke kardiologickému vyšetření pro progredující symptomy anginy pectoris. Jinak zdravý muž se léčil s anginou pectoris od roku 2002 a v anamnéze měl také nejasný údaj o hypertenzní chorobě zjištěný snad při ambulantní monitoraci krevního tlaku. Pacient sám ale udával nízké hodnoty TK při selfmonitoringu. Nemocný již v minulosti absolvoval zátěžovou elektrokardiografii, která byla vyhodnocena jako negativní i přes synkopu při maximu zátěže. Dlouhodobě trpěl symptomy anginy pectoris CCS II, NYHA II, poslední dobou ale pozoroval bolesti na hrudi a dušnost již při chůzi po rovině a do 1. patra do schodů. Dlouhodobě byl léčen kombinací 180 mg isoptinu a 2 mg trandolaprilu.

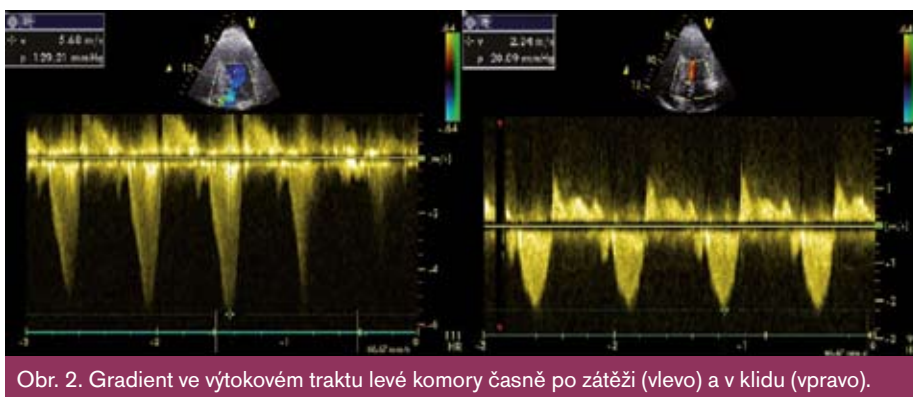Nemocného jsme podrobně vyšetřili – při fyzikálním vyšetření byl prokázán systolický ejekční šelest ve 3. mezižebří parasternálně vlevo intenzity 3/6, který byl slyšitelný i nad aortální chlopní, a dále systolický regurgitační šelest 2/6 na hrotě s propagací do levé axily. Na EKG byly patrné známky hypertrofie levé komory srdeční (Sokolov 46), přetížení levé síně a descendentní, resp. horizontální deprese ST na spodní stěně (obr. 1). U pacienta jsme provedli echokardiografické vyšetření, které prokázalo asymetrickou hypertrofii stěn levé komory srdeční (septum 19 mm, zadní stěna 14 mm), méně až středně velkou mitrální insuficienci a byl naznačen dopředný pohyb předního cípu mitrální chlopně v systole. Při barevně doplerovském vyšetření bylo patrné turbulentní

proudění krve ve výtokovém traktu levé komory srdeční (left ventricular outflow tract – LVOT) – klidový gradient v LVOT byl 23 mmHg, při Valsalvově manévru došlo k jeho navýšení na 49 mmHg. U pacienta jsme v dalším kroku provedli koronarografii, která neprokázala závažné postižení koronárních tepen, a taky Holter EKG byl bez známek jakýchkoli arytmií. Dále jsme provedli zátěžovou elektrokardiografii. Pacient při vyšetření dosáhl 93% maximální aerobní kapacity (Tf 153/min) s maximálním TK 205/92. Vyšetření zvládal dobře, v jeho průběhu udával pouze postupně se stupňující dušnost a ani na vrcholu zátěže nebyly na EKG přítomny změny ST úseků. Důvodem ukončení testu byla náhle vzniklá slabost až kolapsový stav, kterému předcházela četnější výskyt komorových extrasystol na EKG. Ihned po ukončení zátěže a uložení pacienta bylo provedeno echokardiografické vyšetření s nálezem výrazně turbulentního proudění v LVOT, maximální naměřený gradient v LVOT s hodnotou 129 mmHg s typickým obrazem „turecké šavle“. Kontrolní echokardiografické vyšetření po 20minutovém odpočinku prokázalo pokles gradientu v LVOT na 20 mmHg (obr. 2).

Pacientovi jsme nasadili terapii betablokátozem (neretardovaný metoprolol Vasocardin 2 × 50 mg) a navrhli provedení alkoholové septální ablace, s níž nesouhlasil. Na kontrole po dvou měsících pacient udával zlepšení tolerance zátěže na CCS II, NYHA II. Při terapii výše uvedenou dávkou betablokátoru ale pozoroval hraniční hodnoty krevního tlaku, které byly spojené s pocitem horšího zraku a až ojedinělými výpadky zorného pole. Proto jsme přistoupili



Obr. 1. Klidová EKG křivka.



Obr. 2. Gradient ve výtokovém traktu levé komory časně po zátěži (vlevo) a v klidu (vpravo).

k redukcí dávky betablokátoru na 25 mg metoprololu 2krát denně, při které došlo k vymizení zrakových symptomů a normalizaci hodnot TK. Kontrolní echokardiografické vyšetření prokázalo normální hodnoty tlakového gradientu v LVOT v klidu a vzestup gradientu po Valsalvově manévru na 36 mmHg. Pacient nadále odmítal provedení alkoholové septální ablace, a tak byl k stávající terapii přidán trimetazidin 35 mg 2krát denně. Při kontrole po dalších dvou měsících je pacient bez bolestí na hrudi, pozoruje pouze dušnost při větší námaze.

## Diskuze

Hypertrofická kardiomyopatie (HKMP) je onemocnění, pro které je charakteristické zbytnění myokardu septa a/nebo levé komory, porucha diastolického plnění a v některých případech i systolická obstrukce ve výtokovém traktu levé, popřípadě pravé komory [1]. Vyskytuje se u 0,2 % dospělých jedinců [2], avšak v klinické praxi se s ní setkáváme méně často. Příčinou je asymptomatická část nemocných a také to, že příznaky doprovázející HKMP nejsou specifické jenom pro tuto nemoc. Ke stanovení diagnózy HKMP používáme echokardiografické vyšetření, kde prokazujeme idiopatickou hypertrofii myokardu levé komory nad 15 mm u mužů, resp. 13 mm u žen. Dalším

poměrně typickým nálezem je dynamická obstrukce ve výtokovém traktu levé komory, která je spojena se systolickým dopředním pohybem mitrální chlopně. Obstrukce je přítomná u 25 % nemocných s HKMP v klidu a u dalších 25 % pacientů se rozvíjí při zátěži – mluvíme o tzv. latentní obstrukci v LVOT. Latentní obstrukce může být odpovědná za vznik námahových symptomů a právě na ni musíme pomyslet u těžce symptomatických nemocných bez klidového gradientu v LVOT [3]. Její přítomnost je spojena nejenom se závažnější symptomatologií, ale i častějším rozvojem srdečního selhání, vyšším rizikem náhlého úmrtí a vyšší roční mortalitou [4,5]. V diagnostice latentní obstrukce se nejčastěji používá Valsalvův manévr. Ten je však málo citlivý a velikost obstrukce podhodnocuje víc než provokační test fyziologickou zátěží [3]. V terapii symptomatických nemocných s HKMP se užívají betablokátorů a/nebo blokátorů vápníkových kanálů. U pacientů s obstrukční HKMP, u nichž medikamentózní léčba nevede k uspokojivému zlepšení kvality života, doporučujeme provedení myektomie či alkoholové septální ablace. Ty vedou ke zlepšení klinických příznaků, snížení intraventrikulární obstrukce a remodelaci levé komory [6,7]. Pacienti s HKMP trpí často i příznaky anginy pectoris,

kteří vzniká následkem snížené koronární rezervy při hypertrofii myokardu a poškození drobných koronárních artérií ve smyslu hypertrofie média a zúžení jejich průsvitu. V léčbě anginy pectoris u pacientů s HKMP a klidovou či latentní obstrukcí v LVOT jsme limitováni výběrem vhodného preparátu. Jako zcela nevhodné se jeví nitráty, které svým účinkem kromě koronární vazodilatace snižují předtížení levé komory srdeční, a tím dochází k zvýraznění obstrukce v LVOT. Proto budeme v budoucnu pravděpodobně stále častěji užívat preparáty s metabolickým účinkem, jako je např. trimetazidin. Ten zlepšuje metabolismus ischemického myokardu, a zvyšuje tak produkci ATP bez ovlivnění systémových hemodynamických parametrů [8]. Proto se dá očekávat, že nebude mít nepříznivý vliv na velikost obstrukce u pacientů s HKMP.

## Literatura

- Gregor P, Widimský P et al. Kardiologie. Praha: Galen 1999; 449–459.
- Maron BJ, Gardin JM, Flack JM et al. Prevalence of hypertrophic cardiomyopathy in a general population of young adult: echocardiographic analysis of 4111 subject in KARDIA study. *Circulation* 1995; 92: 785–789.
- Maron MS, Olivetto I, Zenovych AG et al. Hypertrophic cardiomyopathy is predominantly a disease of left ventricular outflow tract obstruction. *Circulation* 2006; 114: 2232–2239.
- Maron MS, Olivetto I, Betocchi S. Effect of left ventricular outflow tract obstruction on clinical outcome in hypertrophic cardiomyopathy. *New Engl J Med* 2003; 348: 295–303.
- Elliott PM, Gimeno JR, Tome MT et al. Left ventricular outflow tract obstruction and sudden death risk in patients with hypertrophic cardiomyopathy. *Eur Heart J* 2006; 27: 1933–1941.
- Nagueh SF, Ommen SR, Lakkis MN et al. Comparison of ethanol septal reduction therapy with surgical myectomy for the treatment of hypertrophic obstructive cardiomyopathy. *J Am Coll Cardiol* 2001; 38: 1701–1706.
- Veselka J, Tesař D, Páleníčková J et al. Katetrizační léčba hypertrofické obstrukční kardiomyopatie. *Cor Vasa* 2003; 45: 80–84.
- Pornin M, Harpey C, Allal J et al. Effects of trimetazidine on systemic hemodynamics in patients with coronary artery disease. *J Mol Cell Cardiol* 1990; 22 (Suppl 22): 150A.

Doručeno do redakce 20. 1. 2011

Přijato po recenzi 24. 1. 2011

**MUDr. Karol Čurila**  
**GARANT – prof. MUDr. Pavel Gregor, DrSc.**  
 III. Interní-kardiologická klinika  
 Kardiocentra 3. LF UK v Praze  
 a FN Královské Vinohrady, Praha  
 curila@fnkv.cz