

48. Albers GW, Thijs VN, Wechsler L et al. Magnetic resonance imaging profiles predict clinical response to early reperfusion: The diffusion and perfusion imaging evaluation for understanding stroke evolution (DEFUSE). *Study Ann Neurol* 2006; 60: 508–517.
49. Ogata T, Nagakane Y, Christensen S et al. EPI-THET and DEFUSE Investigators. A topographic study of the evolution of the MR DWI/PWI mismatch pattern and its clinical impact: A study by the EPI-THET and DEFUSE investigators. *Stroke* 2011; 42: 1596–1601.
50. Okumura A, Araki Y, Nishimura Y et al. The clinical utility of contrast-enhanced 3D MR angiography for cerebrovascular disease. *Neurol Res* 2001; 23: 767–771.
51. Nederkoorn PJ, Elgersma OE, van der Graaf Y et al. Carotid artery stenosis: accuracy of contrast-enhanced MR angiography for diagnosis. *Radiology* 2003; 228: 677–682.
52. Remonda L, Heid O, Schroth G. Carotid artery stenosis, occlusion, and pseudo-occlusion: first-pass, gadolinium-enhanced, three-dimensional MR angiography – preliminary study. *Radiology* 1998; 209: 95–102.
53. Goyal M, Nicol J, Gandhi D. Evaluation of carotid artery stenosis: contrast-enhanced magnetic resonance angiography compared with conventional digital subtraction angiography. *Can Assoc Radiol J* 2004; 55: 111–119.
54. Bash S, Villablanca JP, Jahan R et al. Intracranial vascular stenosis and occlusive disease: evaluation with CT angiography, MR angiography, and digital subtraction angiography. *AJNR Am J Neuroradiol* 2005; 26: 1012–1021.
55. Hirai T, Korogi Y, Ono K et al. Prospective evaluation of suspected stenooclusive disease of the intracranial artery: combined MR angiography and CT angiography compared with digital subtraction angiography. *AJNR Am J Neuroradiol* 2002; 23: 93–101.
56. Stroke Outcomes and Neuroimaging of Intracranial Atherosclerosis (SONIA) Trial Investigators. Stroke Outcome and Neuroimaging of Intracranial Atherosclerosis (SONIA): design of a prospective, multicenter trial of diagnostic tests. *Neuroepidemiology* 2004; 23: 23–32.
57. Thiele BL, Jones AM, Hobson RW et al. Standards in noninvasive cerebrovascular testing: report from the Committee on Standards for Noninvasive Vascular Testing of the Joint Council of the Society for Vascular Surgery and the North American Chapter of the International Society for Cardiovascular Surgery. *J Vasc Surg* 1992; 15: 495–503.
58. Alexandrov AV, Brodie DS, McLean A et al. Correlation of peak systolic velocity and angiographic measurement of carotid stenosis revisited. *Stroke* 1997; 28: 339–342.
59. Faught WE, Mattos MA, van Bemmelen PS et al. Color-flow duplex scanning of carotid arteries: new velocity criteria based on receiver operator characteristic analysis for threshold stenoses used in the symptomatic and asymptomatic carotid trials. *J Vasc Surg* 1994; 19: 818–827.
60. Carpenter JP, Lexa FJ, Davis JT. Determination of sixty percent or greater carotid artery stenosis by duplex Doppler ultrasonography. *J Vasc Surg* 1995; 22: 697–703.
61. Long A, Lepoutre A, Corbillon E et al. Critical review of non- or minimally invasive methods (duplex ultrasonography, MR- and CT-angiography) for evaluating stenosis of the proximal internal carotid artery. *Eur J Vasc Endovasc Surg* 2002; 24: 43–52.
62. Gray-Weale AC, Graham JC, Burnett JR et al. Carotid artery atheroma: comparison of preoperative B-mode ultrasound appearance with carotid endarterectomy specimen pathology. *J Cardiovasc Surg (Torino)* 1988; 29: 676–681.
63. Nedelmann M, Stolz E, Gerriets T et al. TCCS Consensus Group. Consensus recommendations for transcranial color-coded duplex sonography for the assessment of intracranial arteries in clinical trials on acute stroke. *Stroke* 2009; 40: 3238–3244.
64. Burgin WS, Malkoff M, Felberg RA et al. Transcranial doppler ultrasound criteria for recanalization after thrombolysis for middle cerebral artery stroke. *Stroke* 2000; 31: 1128–1132.
65. Tang SC, Jeng JS, Yip PK et al. Transcranial color-coded sonography for the detection of middle cerebral artery stenosis. *J Ultrasound Med* 2005; 24: 451–457; quiz 459–460.
66. Ogata T, Kimura K, Nakajima M et al. Diagnosis of middle cerebral artery occlusive lesions with contrast-enhanced transcranial color-coded real-time sonography in acute stroke. *Neuroradiology* 2005; 47: 256–262.
67. Kidwell CS, Alger JR, Di Salle F et al. Diffusion MRI in patients with transient ischemic attacks. *Stroke* 1999; 30: 1174–1180.
68. Demchuk AM, Burgin WS, Christou I et al. Thrombolysis in brain ischemia (TIBI) transcranial Doppler flow grades predict clinical severity, early recovery, and mortality in patients treated with intravenous tissue plasminogen activator. *Stroke* 2001; 32: 89–93.

*Doručeno do redakce 17. 1. 2013*

*Přijato po recenzii 7. 2. 2013*

**MUDr. Michal Reif**

**MUDr. David Goldemund**

**doc. MUDr. Robert Mikulík, Ph.D.**

Mezinárodní centrum klinického výzkumu (ICRC)

a Neurologická klinika FN u sv. Anny v Brně

[michal.reif@fnusa.cz](mailto:michal.reif@fnusa.cz)

# TERAPIE AKUTNÍ ISCHEMICKÉ CÉVNÍ MOZKOVÉ PŘÍHODY

D. Goldemund, R. Mikulík

## Souhrn

Většina ischemických CMP vzniká na podkladě okluze krční a/nebo mozkové tepny. Opakovaně bylo prokázáno, že včasná rekanalizace je hlavním modifikovatelným prognostickým faktorem dobrého výsledného klinického stavu. Reperfuze strategie uvedené v následujícím textu se zaměřují na dosažení časné rekanalizace a obnovení průtoku krve v oblasti penumbry (ischemického polostínu).

## Klíčová slova

ischemická cévní mozková příhoda – penumbra – rekanalizace – systémová trombolýza – intravenózní trombolýza – mechanická rekanalizace

## Abstract

**Therapy of acute ischemic stroke.** Most of ischemic strokes are caused by acute extra- or intracranial thromboembolic lesion causing artery obstruction. It has been demonstrated that recanalization is the most important modifiable predictor of a good clinical outcome. Reperfusion strategies stated below focus on early reopening of the vessel to reestablish antegrade flow within the penumbra.

## Keywords

ischemic stroke – penumbra – recanalisation – systemic trombolysis – intravenous thrombolysis – mechanical recanalisation

## Úvod

Cévní mozkové příhody (CMP) jsou celosvětově druhou nejčastější příčinou úmrtí. Cílem léčby CMP není pouhé snížení mortality, ale hlavně zachování soběstačnosti pacienta. K hodnocení stavu pacienta v akutním stadiu používáme škálu NIHSS (National Institute of Health Stroke Scale). Tato škála umožňuje, aby různí vyšetřující hodnotili pacienty obdobně a výsledky studií či registrů tak byly srovnatelné. Čím více bodů, tím těžší je deficit (1–4 = lehký iktus, 5–15 = středně těžký iktus, > 16 = těžký iktus). K hodnocení výsledku léčby (outcome) používáme škálu mRS (modified Rankin Scale). Za úspěšné vyléčení je považována hodnota  $\leq 1$ , resp.  $\leq 2$  v závislosti na iniciální tíži neurologického deficitu. MRS standardně hodnotíme po třech měsících od příhody.

Asi 80 % všech CMP tvoří ischemické CMP (iCMP), z nichž většina (dle angiografických studií asi 80 %) vzniká na podkladě okluze mozkové tepny. Při poklesu krevního průtoku z normálních hodnot (> 50 ml/100 g tkáň/min) nahodnotu mezi 12–18 ml/100 g/min vzniká reverzibilní porucha funkce (penumbra).

Neurony penumbry zůstávají vitální minuty až hodiny po okluzi tepny a celý proces je reverzibilní. Klesne-li perfuze pod 12 ml/100 g mozkové tkáň/min, následuje nekróza mozkové tkáň. Pacienti, u kterých dojde k rekanalizaci uzavřené mozkové tepny, mají dle klinických studií po třech měsících až 13krát větší šanci, že nezůstanou invalidní [1]. **Rekanalizace** je tak nejvýznamnějším modifikovatelným prognostickým faktorem a současně jedinou prokazatelně účinnou terapií u pacientů s akutní ischemickou CMP (iCMP). Kromě rekanalizace je známo několik dalších významných modifikovatelných i nemodifikovatelných prognostických faktorů, které výsledný stav pacienta ovlivňují.

### • Čas od rozvoje příznaků k zahájení terapie (onset to treatment – OTT)

Z analýzy šesti nejvýznamnějších trombolýtických studií vyplývá, že důležitým faktorem pro dobrý výsledný klinický stav je čas od rozvoje příznaků k zahájení reperfuze terapie. Při podání trombolýzy v čase 0–90 min je šance na vyléčení dvojnásobná oproti zahájení terapie

po 181. minutě (proto heslo „time is brain“) [2].

### • Přítomnost okluze na MR-angiografii/CT-angiografii

Pacienti s absencí okluze na vstupním CTA/MRA mají lepší prognózu než pacienti s prokázanou okluzí tepny (OR 5,0) a mají také nižší vstupní NIHSS (medián 18 vs 7) [3].

### • Věk pacienta

V multivarietní analýze studie SITS-MOST byl vyšší věk spojen s horší prognózou [4].

### • Vstupní NIHSS

Výše NIHSS koreluje s pravděpodobností okluze tepny. Vysoká pravděpodobnost okluze je při NIHSS  $\geq 10$ . Vstupní NIHSS je současně prediktorem výsledného stavu, neboť dobrého výsledného klinického stavu (mRS 0–2) je dosaženo až u 50 % pacientů s mediánem vstupního NIHSS 10, ale jen u 10 % s mediánem NIHSS 18 [4].

### • Přítomnost kolaterální mozkové cirkulace

Přítomnost dobrého kolaterálního oběhu koreluje s menším jádrem infarktu a predikuje lepší výsledný klinický stav při reperfuze terapii [5,6].

### • Přítomnost časných známek ischemie na vstupním CT

Čím dříve dojde k rozvoji časných známek, tím závažnější ischemii lze předpokládat. ASPECT skóre koreluje se vstupní hodnotou NIHSS a umožňuje predikci výsledného stavu i rizika symptomatické hemoragie. Horší výsledek lze očekávat u skóre  $\leq 6$ , naopak  $\geq 7$  bodů predikuje dobrou odpověď na reperfuze terapii (až třikrát vyšší šance na dosažení nezávislosti oproti šesti a méně bodům) [7].

Následující část podává přehled metod, kterými můžeme rekanalizace uzavřené tepny dosáhnout.

**Přehled reperfučních metod:**

1. intravenózní trombolýza
2. endovaskulární terapie
  - intraarteriální trombolýza
  - mechanická rekanalizace
    - stent retriever (SOLITAIRE, TREVO, BONNET)
    - mechanická disrupce trombu mikrokatectrem
    - proximální trombektomie (PENUMBRA, EKOS system, EPAR)
    - distální trombektomie (MERCİ)
    - akutní PTA/STNT
  - kombinované výkony
    - IVT + mechanická rekanalizace/IAT
3. sonotrombolýza (IVT + transkraniální ultrazvuk)
4. emergentní chirurgické výkony

Základem léčby akutní iCMP je intravenózní aplikace tkáňového aktivátoru plazminogenu (tPA). Ostatní reperfuční metody používáme jako rescue terapii při selhání intravenózní trombolýzy (IVT) nebo pokud je IVT kontraindikována.

**Intravenózní trombolýza (IVT)**

Studie s intravenózní TL byly hojně publikovány v posledních 18 letech, zde tedy uvádíme jen stručný přehled těch zásadních.

Studie **NINDS** (*The National Institute of Neurological Disorders and Stroke tPA Stroke Study, 1995*) s tPA v dávce 0,9 mg/kg a časovým oknem 3 hod ukázala jednoznačně lepší výsledný stav pacientů léčených tPA ve srovnání s placebem. Pacienti měli přinejmenším o 30 % větší relativní šanci, že nebudou mít žádný de-

ficit nebo budou mít jen minimální postižení (mRS  $\leq 1$ ) [8].

Studie **ECASS3** (*European Cooperative Acute Stroke Study, 2008*) hodnotila účinnost a bezpečnost IVT v dávce 0,9 mg/kg mezi 3 a 4,5 hod [9]. Příznivého stavu dosáhlo více pacientů léčených alteplázou než placebem (mRS 0–1, 52,4 % vs 45,2 %; odds ratio 1,34;  $p = 0,04$ ). Incidence intrakraniálního krvácení byla v aktivně léčené větvi vyšší než ve skupině placebové (všechna intrakraniální krvácení – 27,0 % vs 17,6 %,  $p = 0,001$ ). Výskyt symptomatických intrakraniálních krvácení byl 2,4 % vs 0,2 % ( $p = 0,008$ ), mortalita se mezi oběma sledovanými skupinami signifikantně nelišila (7,7 % vs 8,4 %). Rovněž nebyl zaznamenán žádný signifikantní rozdíl ve výskytu jiných závažných nežádoucích účinků.

Výsledky studie ECASS3 poskytly jasná data o prospěšnosti a bezpečnosti trombolytické terapie až do 4,5 hod od vzniku iCMP a v lednu 2009 došlo k aktualizaci doporučení ESO i AHA/ASA. Současná indikace intravenózní trombolýzy:

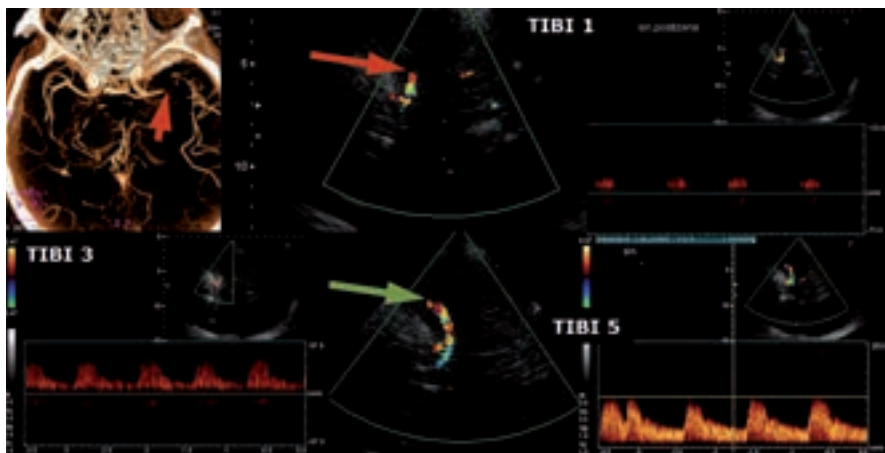
- **mozkový infarkt do 4,5 hod od vzniku příznaků + významný neurologický deficit v trvání > 30 min**
- významným deficitem se rozumí takový, který bude pacienta handicapovat (např. homonymní hemianopsie, paréza, porucha řeči)

Díky síti iktových center (IC) s odpovídajícím technickým i personálním vybavením je trombolytická léčba v ČR dostupná pro každého potenciálního kandidáta. Jak bylo uvedeno výše, kromě rekanalizace je významným modifikovatelným prognostickým faktorem čas od vzniku příznaků CMP do zahájení léčby.

Cílem organizačních opatření na nemocniční úrovni je urychlení managementu pacientů s akutní iCMP tak, aby byla trombolýza zahájena nejpozději do 60 min od příjezdu pacienta do nemocnice (door to needle time – DTN).

Na našem pracovišti byl trombolytický program zahájen v roce 1998 [10]. Byl vytvořen trombolytický protokol určený pro rychlou orientaci lékaře aplikujícího léčbu. Obsahuje mj. seznam absolutních i relativních kontraindikací, součástí je protokol vyšetření pomocí škály NIHSS (National Institute of Health Stroke Scale), dále protokol pro střední zdravotnický personál a protokol pro management tlaku krve (TK) a eventuálních krvácivých či alergických komplikací. Všichni pacienti jsou hospitalizováni na iktové jednotce, jsou provedena CT vyšetření mozku (u většiny pacientů i CT angiografie), ultrazvukové vyšetření krčních a intrakraniálních tepen a klinické a laboratorní vyšetření. Vždy je nezbytná verifikace přesné doby vzniku CMP. Zjišťujeme, kdy byl pacient naposledy viděn zdravý a u ranních iktů opakovanými dotazy ověřujeme, zda byl pacient po probuzení skutečně v pořádku (platí především pro fatické poruchy s žádnou či minimální parézou). Pečlivou pozornost je třeba věnovat zhodnocení CT a CT angiografie. Při nálezů rozsáhlých časných známek ischemie na CT je třeba znovu ověřit čas vzniku. Při splnění indikačních kritérií podáváme tPA (Actilyse®) v celkové dávce 0,9 mg/kg, 10 % aplikujeme bolusově během 1–2 min, zbytek injektujeme po dobu jedné hodiny. V průběhu TL i po ní jsou u všech pacientů sledovány vitální funkce, neurologický nálezy vč. NIHSS, pátáme po hemoragických komplikacích a alergické reakci (nejčastěji otok jazyka). Zásadní je pečlivá korekce krevního tlaku s cílovými hodnotami < 180/105 mmHg během trombolýzy i 24 hod po ní. Efekt terapie je možné ověřit monitorací uzavřené tepny pomocí TCCD (obr. 1). Kontrolní CT mozku je vždy provedeno s odstupem 24–36 hod, při zhoršení stavu ihned. Pokud nedošlo k hemoragickým komplikacím, nasazujeme za 24 hod od trombolýzy antiagregační terapii jakožto časnou sekundární prevenci. S ohledem na preskripční omezení nasazujeme nejčastěji Aggrenox (dvakrát 1 tbl) nebo Anopyrin v dávce 100–300 mg.

Intravenózní trombolýza je technicky jednoduchá, ale kromě limitované účinnosti na lýzu objemných trombů (kompletní rekanalizace pouze asi u 18 % pacientů s uzá-



**Obr. 1. Monitorace IVT pomocí transkraniální ultrazvuku (TCCD). Nahoře okluze a cerebrální media v úseku M1 na CTA a v UZ obraze, dole nález kompletní rekanalizace po IVT.**

věrem středním mozkové tepny do 2 hodin od podání) dovoluje díky úzkému terapeutickému oknu léčit omezenou skupinu nemocných. Pravděpodobnost rekanalizace po IVT závisí na typu uzavřené tepny (viz obr. 2). Pokud po 30 min od zahájení IVT nedojde k rekanalizaci, je třeba zvažovat tzv. rescue terapii ve formě endovaskulárního výkonu. Selhání IVT lze posoudit dle klinického stavu (NIHSS beze změny nebo pokles  $o < 40\%$ ) [11] nebo na základě neurosonologického vyšetření.

Kromě alteplázy existují i novější trombolytika, která mají vyšší afinitu k fibrinu a delší poločas (desmotepláza, retepláza, tenectepláza). Očekávalo se od nich vyšší procento rekanalizací a menší riziko krvácivých komplikací. V probíhajících či již ukončených studiích je srovnávána jejich účinnost a bezpečnost s alteplázou. Velkým zklamáním v případě desmoteplázy byly výsledky studie DIAS-2 a ani ostatní preparáty se do klinické praxe zatím neprosadily. V akutní terapii je zkoušena i řada dalších látek, ať už jako monoterapie či v kombinaci s trombolitiky. Jedná se především o inhibitor trombinu argatroban [12,13] a dále protidestičkové preparáty abciximab a eptifibatide. Ani tyto preparáty nebyly schváleny k rutinnímu užití a všechny jsou vyhrazeny pouze pro účely klinických studií.

### Endovaskulární výkony

Nevýhodou intervenčních zákroků je náročnost na přístrojové a personální vybavení, delší doba do zahájení terapie a možné komplikace vyplývající z vlastního endovaskulárního zákroku (distální embolizace, SAK, disekce, retroperitoneální hematoma, hematoma v třísle, renální selhání, alergické reakce apod.). Zprvu byla prováděna intraarteriální trombolýza, v současnosti dominují metody mechanické rekanalizace. Tyto výkony jsou indikovány společně cévním neurologem a intervenčním neuroradiologem a prováděny by měly být v komplexních cerebrovaskulárních centrech s dostatečnými zkušenostmi.

### Intraarteriální a kombinovaná trombolýza (IAT)

Při intraarteriální trombolýze je trombolitikum aplikováno katetrem přímo do místa okluze. Významné studie MELT a PROACT II (tab. 1) používaly prourokinázu (r-proUK), v současné klinické praxi je na základě extrapolace výsledků studií s r-proUK používána tPA.

**Tab. 1. Výsledky studií s intraarteriální trombolýzou.**

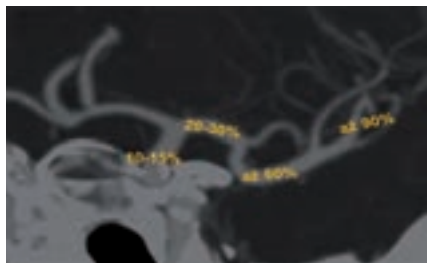
<b>PROACT II</b> ( <i>Prolyse in Acute Cerebral Thromboembolism</i> ) [14]
n = 180 pacientů s uzávěrem ACM a symptomatologií trvající < 6 hod
trombolitikum: rekombinantní prourokináza (r-proUK)
střední NIHSS = 17
parciální či kompletní rekanalizace 66 % (prourokináza) vs 18 % (kontrola)
mRS ≤ 2 po 90 dnech 40 % (r-proUK) vs 25 % (p = 0,043)
hemoragická transformace ischemie/24 hod – 35 % (r-proUK) vs 13 % (kontrola), po deseti dnech byl rozdíl již minimální (68 % oproti 57 %)
sICH 10 % vs 2 %
<b>MELT</b> ( <i>The Middle Cerebral Artery Embolism Local Fibrinolytic Intervention Trial</i> ) [15]
randomizovaná studie z Japonska
pacienti s uzávěrem M1 nebo M2 a symptomatologií trvající < 6 hod
trombolitikum: rekombinantní prourokináza (r-proUK)
n = 114 (57 vs 57)
parciální či kompletní rekanalizace 66 % (r-proUK) vs 18 % (kontrola)
mRS ≤ 2 po 90 dnech 49,1 % (r-proUK) vs 38,6 % (p = 0,345)
mRS ≤ 1/90 dnech 42,1 vs 22 %
mortalita 5,3 % (r-proUK) vs 3,5 %
ICH/24 hod 9 % vs 2 %

Je pravděpodobné, že IAT je účinnější u trombů lokalizovaných ve velkých tepnách (větší objem trombu), nicméně přímé randomizované srovnání IAT a IVT do 4,5 hod nebylo provedeno. Klinický benefit vyššího počtu rekanalizací může být u IAT neutralizován pozdějším zahájením terapie. Nebylo také potvrzeno, že by IAT představovala menší riziko IC krvácení, i když je celková dávka potřebná k rekanalizaci menší. V časovém okně do 4,5 hod má proto přednost IVT (široká dostupnost, rychlé zahájení terapie). U okluzí velkých tepen je trendem posledních let co nejrychlejší zahájení IVT („bridging therapy“) a transport pacienta na angiolinku k následné endovaskulární intervenci. Tento koncept byl studován ve studii fáze III IMS 3 (*The Inter-*

*ventional Management of Stroke*). Studie testovala standardní IVT v dávce 0,9 mg/kg oproti kombinaci IVT v dávce 0,6 mg/kg s následnou endovaskulární léčbou (IAT nebo mechanická rekanalizace). Studie byla na jaře roku 2012 předčasně zastavena pro neefektivitu kombinované terapie. Publikaci s detailní analýzou lze očekávat v letošním roce. Zajímavý bude především poměr IAT a mechanické rekanalizace a také zastoupení jednotlivých metod mechanické rekanalizace. Z intervenčních studií publikovaných v roce 2012 totiž víme, že retrievery (Solitaire, Trevo, Bonnet) mají mnohem lepší výsledky než Merci katetr. V současnosti je IAT na ústupu a přednost dostávají mechanické metody rekanalizace. V brzké době lze očekávat studie

**Tab. 2. Indikace a kontraindikace mechanické rekanalizace.**

<i>Indikace mechanické rekanalizace</i>
akutní iCMP ≤ 8 hod od vzniku příznaků
CTA/MRA prokázaná okluze intrakraniální tepny (ACI, VA, BA, M1, M2)
primární výkon x rescue terapie při selhání IVT
<i>Kontraindikace mechanické rekanalizace</i>
CT se známkami expanzivního chování ischemie s přetlakem středočárových struktur nebo hypodenzita > 33 % povodí ACM
přílišná vinutost krčních tepen znemožňující použití Merci katetru nebo známá okluze vnitřní karotidy na straně léze
užívání antikoagulancií s INR > 3
léčba heparinem v předchozích 48 hod a aPTT > 2násobek normálu
trombocytopenie < 50 tis.
anamnéza těžké alergické reakce na kontrast
sTK > 185 nebo dTK > 110 mmHg i přes léčbu nebo vyžadující kontinuální i.v. terapii



**Obr. 2. Pravděpodobnost rekanalizace po IVT dle lokalizace okluze (karotický sifon 10–15 %, a. cerebri media v M1 úseku 20–30 %, prox. ACM2 až 60 %, distální ACM2 až 90 %).**

s kombinovanou terapií, kdy na standardní IVT bude navazovat mechanická rekanalizace pomocí retrieverů.

### Mechanická rekanalizace

- stent retriever (SOLITAIRE, BONNET, TREVO)
- proximální trombektomie (PENUMBRA, EKOS system, EPAR)
- distální trombektomie (MERCİ)
- mechanická disrupce trombu mikrokatectrem
- akutní PTA/STNT
- akutní endarterektomie

V kardiologii mechanická rekanalizace již před lety předčila metody farmakolo-

gické, v neurologii se zatím jedná o metodu doplňkovou. S výhodou lze mechanické rekanalizace využít v případě kontraindikace trombolýzy (pooperační stavy, INR > 1,7) či v případě jejího selhání. Hlavní indikací jsou okluze velkých tepen do úrovně M1-2 (viz tab. 2). Často se kombinuje více metod mechanické rekanalizace současně, výkon lze provádět po předchozí IVT a event. jej kombinovat s IAT. Opakovaně byla studii prokázána rychlost a vysoká efektivita v otevření tepny (úspěšnost rekanalizace nad 80 %). Co však chybí, jsou dostatečná data z randomizovaných studií o klinické prospěšnosti. S ohledem na výsledky studie IMS3 (viz výše) je doporučováno pacienty po mechanické embolektomii zařazovat do národních či mezinárodních registrů (např. SITS thrombectomy registry) s hodnocením klinického stavu po třech měsících. Jednotlivé metody jsou tedy zatím oficiálně schvalovány k odstranění trombu z tepny a nikoli k léčbě iCMP. S ohledem na výše uvedené platí, že v časovém okně do 4,5 hod má vždy přednost IVT.

V rámci endovaskulárních výkonů je někdy potřeba řešit i akutní okluzi či těsnou stenózu a. carotis interna (obr. 3). Na rozdíl od chronických zfibrotizovaných uzávěrů lze čerstvou okluzi snadno pomocí zavaděče projít. Aplikace stentu je proble-

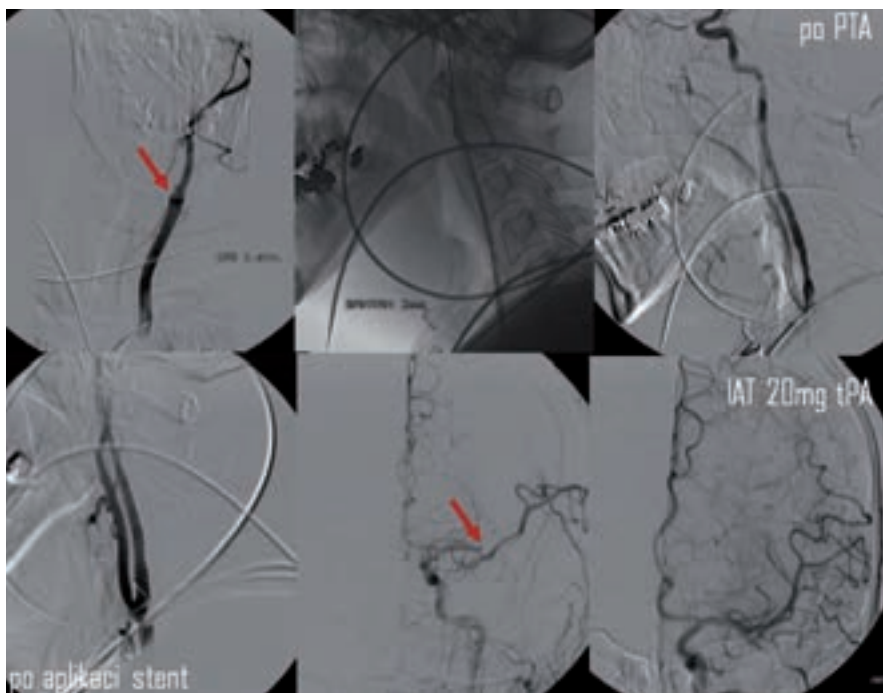
matická s ohledem na nutnost duální antiagregace (po TL kontraindikované) a navíc zavádění instrumentária intrakraniálně přes stentovaný úsek může vést k lokálním komplikacím. Proto bývá v akutním stadiu často provedena jen PTA s následnou intrakraniální embolektomií. Zastentování karotidy je eventuálně provedeno s odstupem po standardní medikamentózní přípravě.

### Merci katetr

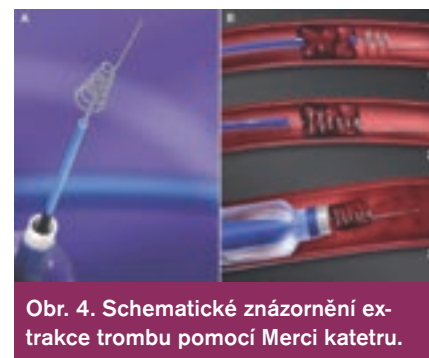Merci katetr (obr. 4) byl prvním katetrem schváleným k rekanalizaci tepny. Jedná se o speciální spirálu, kterou lze zachytit a následně stáhnout trombus nebo embolus z tepny do zavaděče. Efektivita v dosažení rekanalizace byla demonstrována ve studiích **MERCİ** a **MultiMERCİ** [1,16]. Jeho užití k rekanalizaci tepny připouští i zatím poslední doporučení AHA/ASA z roku 2007 [17]. U neurointervenčních radiologů nebyl tento katetr příliš v oblibě a definitivní odklon od něj budou zřejmě znamenat výsledky recentních studií TREVO-2 a SWIFT (viz dále).

Při použití retrieveru (obr. 5) je dosaženo rychlé rekanalizace přechodným rozvinutím stentu v celém rozsahu trombu (na dobu 3–10 min). Poté následuje stažení stentu i s trombem. V průběhu extrakce je doporučena proximální balónková okluze tepny a současná aspirace k dosažení retrográdního toku. V současnosti není povoleno trvalé odpoutání stentu, metodu lze ale kombinovat s lokálním podáním tPA.

Metaanalýza šesti evropských studií zahrnovala 141 pacientů (mean NIHSS 18) s okluzí intrakraniální cévy léčených systémem Solitaire FR [18]. Rekanalizace bylo dosaženo v 86 % případů, z nich 55 % dosáhlo příznivého klinického stavu. Přímé srovnání Solitaire s Merci katetrem přinesla v roce 2012 studie SWIFT [19]. Dle ní Solitaire dosáhl lepšího výsledku ve smyslu čet-



**Obr. 3. Kombinovaná reperfuční terapie – PTA a stenting akutní okluze ACI s následnou IA trombolýzou v odstupu M2. Rekanalizace dosaženo po aplikaci 20 mg tPA (archiv KZM FN u sv. Anny v Brně).**



**Obr. 4. Schematické znázornění extrakce trombu pomocí Merci katetru.**