

Postižení plíce při užívání amiodaronu – „amiodaronová plíce“

S. Genzor, M. Žurková, M. Sova, V. Kolek

Klinika plicních nemocí a tuberkulózy LF UP a FN Olomouc

Souhrn

Plíce jsou orgán citlivý k působení různých léčivých i toxických látek, a to jak přímou toxicitou, tak mechanismy zprostředkovanými imunitně. Léků s prokázanou plicní toxicitou přibývá, proto by měly patřit možné nežádoucí účinky léčby na plicní tkáň k základním vědomostem lékařů, které tyto léky předepisují. Článek stručně shrnuje aktuální znalosti o postižení plic amiodaronem a ilustruje toto onemocnění na kazuistice.

Klíčová slova

amiodaron – polékové postižení plic – léčba

Amiodarone lung toxicity – ‘amiodarone lung’

Abstract

The lung is very sensitive to the possible toxic effects of various agents – either caused by direct toxicity or immunity-driven. The number of drugs with proven lung toxicity is increasing, therefore prescribing physicians should know the possible side effects affecting the lungs. The article briefly summarises current knowledge about amiodarone lung toxicity. A case report of a typical example is provided in the second part of the article.

Key words

amiodarone – drug-induced lung toxicity – therapy

Úvod – polékové postižení plic

V současnosti je známo více než 1 000 léčivých přípravků, které přímo či nepřímo poškozují plíce a dýchací cesty. Jejich aktuální seznam spolu s podrobnou charakteristikou jednotlivých typů postižení je možné najít na stránkách www.pneumotox.com. Většina polékových postižení je reverzibilní, pokud je onemocnění včas diagnostikováno a léčeno [1]. Mezi nejčastější léky, které polékové postižení plic způsobují, patří zejména amiodaron, ale také cytostatika, protizánětlivé a imunosupresivní léky, mnohé tzv. biologické léky (tyrozin-kinázové inhibitory, imatinib, anti-TNF léčba atd.), ale také ilegálně užívané drogy.

Polékové postižení plic může mít různý obraz – od periferní eozinofilie s plicními infiltráty (antikoncepční, allopurinol, nitrofurantoin, oxicamy, kaptopril a jiné), přes plicní edém (hydrochlorothiazid), difuzní alveolární hemoragii (hydralazin, penicilamin) [2]. Vyšší riziko vývoje polékového postižení plic mají pacienti s anamnézou kouření, s jinými plicními onemocněními a infekcemi. Etiologie není pocho-

pitelně jednotná – většinou se jedná o imunitně zprostředkované patologické procesy, v některých případech pak o přímou toxicitu léků.

Klinicky u pacientů pozorujeme s různým odstupem od zahájení užívání léků – kašel, dušnost, někdy rovněž bolesti na prsou. V některých případech může být rozvoj poškození velmi rychlý, raritně i fatální [3].

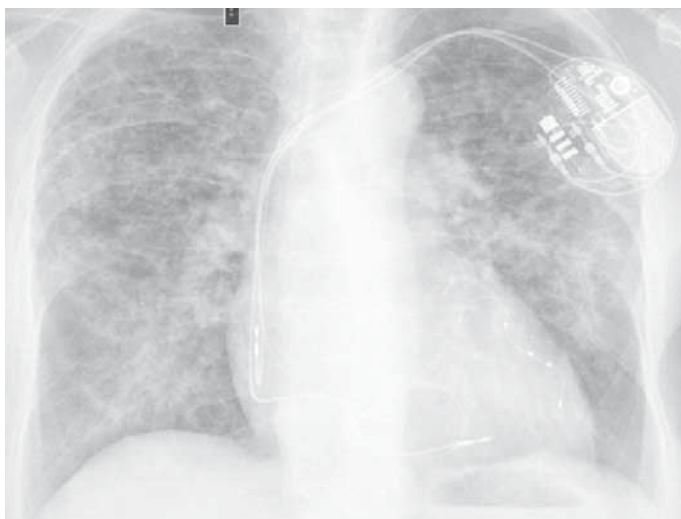Amiodaronová plíce

Plicní postižení při léčbě amiodaronem, tzv. amiodaronová plíce (AP), byla poprvé popsána v roce 1980 Rotmenschem et al [4] na případě neinfekční pneumonie vzniklé po užívání amiodaronu s plnou úpravou stavu po jeho vysazení. Dusman et al [5] pak v roce 1990 publikovali prospektivní observační studii na 573 pacientech užívajících amiodaron – celkem u 33 pacientů (5,8 %) se vyvinulo intersticiální postižení plic v souvislosti s jeho užíváním.

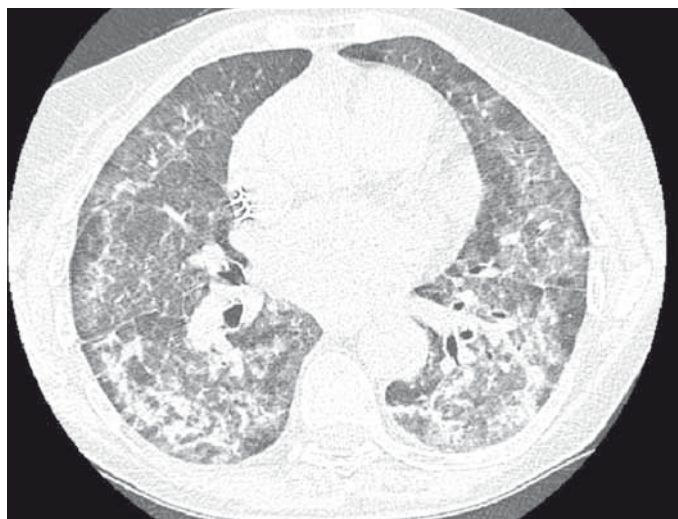
Amiodaronová plíce je způsobena dlouhodobým užíváním amiodaronu, při němž se v tkáních hromadí léčivo i jeho metabolit dese-

thylamiodaron. Obě sloučeniny vyvolávají toxické poškození plic s poruchou endogenního fosfolipidového katabolismu přímou toxicitou. Tím dochází k histologickému obrazu podobnému strádání lipidů v plicní tkáni se sekundární zánětlivou reakcí [6]. Incidence AP závisí na kumulativní dávce amiodaronu, věku pacientů, výskytu přidružených plicních nemocí a pohybuje se v různých skupinách v širokém rozsahu 0,1–50 %. Pokud možno je doporučováno použít co nejnižší dávky amiodaronu – při dávce 400 mg denně se vyvine AP u 5–15 % pacientů [6], při dávce 200 mg je to v běžné populaci pravděpodobně kolem 2 % [6].

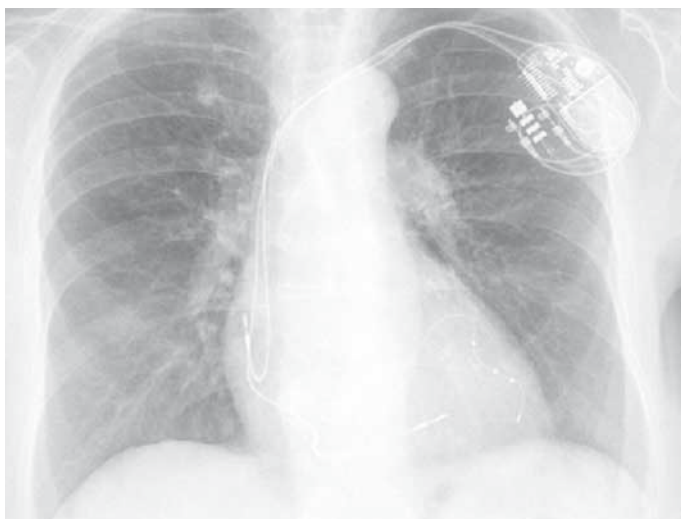Onemocnění se projevuje po několika týdnech až letech užívání amiodaronu. AP se většinou projevuje subakutně až chronicky s různým radiologickým nálezem se zastoupením postižení alveolů i plicního intersticia. Kromě difuzních infiltrací může být projevem také unilaterální ohraničené postižení či mnohočetné nodulace, event. i s retikulacemi a pruhovitými opacitami, které jsou známkami plicní fibrózy. Pokud je postižení asymetrické,



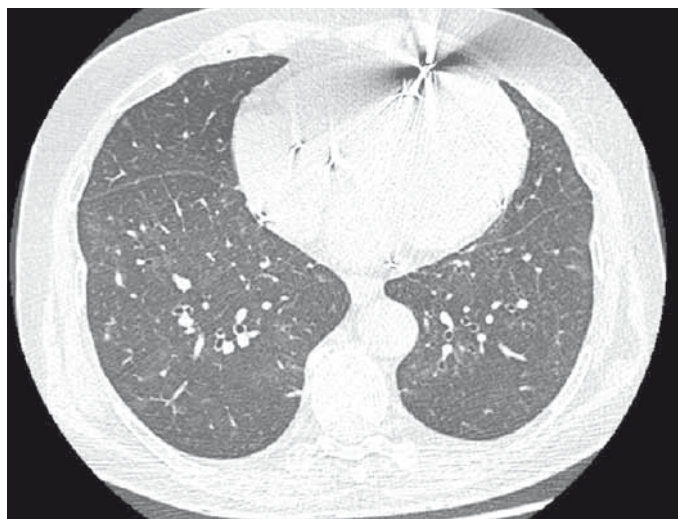Obr. 1. Skiagram hrudníku 4/2018 – před léčbou – difuzní splyvavé stíny bilaterálně, rozšíření srdečního stínu. Zdroj: archiv autorů.



Obr. 2. HRCT plic 4/2018 – před léčbou – masivní postižení plicního intersticia bilaterálně – mnohočetné nepravidelné proužky a retikulace v kombinaci s opacitami mléčného skla. Zdroj: archiv autorů.



Obr. 3. Skiagram hrudníku – prakticky kompletní restituce nálezů – patrný jen nevýrazné pozánětlivé změny bilaterálně bazálně. Zdroj: archiv autorů.



Obr. 4. HRCT plic – stejně jako na skiagramu hrudníku je patrné téměř úplné vymizení intersticiálního postižení bilaterálně. Zdroj: archiv autorů.

tak bývá ve většině případů nejvíce postižen pravý horní lalok. Příčina tohoto jevu není přesně známá, předpokládá se účast kyslíkových radikálů, přičemž právě tato oblast plic je teoreticky nejlépe ventilována [7]. Funkční vyšetření odhalí snížení difuzní plicní kapacity – za signifikantní se považuje pokles o 15–20 % oproti výchozím hodnotám, může dojít i k rozvoji restriktivní ventilační poruchy [8]. Zvýšení denzity jaterního parenchymu na nativním CT jako známka hepatální toxicity [9], oční postižení a postižení štítné žlázy [10] může napomoci uzavřít diagnózu a je po něm potřeba vždy aktivně pátrat. V nejasných případech je vždy indikováno doplnění bronchoskopie – zejména k vyloučení jiných možných

plicních afekcí. V bronchioalveolární laváži nacházíme typicky zvýšené polymorfonukleáry a CD8 T lymfocyty, dále bývají přítomny pěnivé makrofágy – ty však bývají přítomny i u pacientů bez amiodaronové toxicity [11]. Histologický obraz z transbronchiální (kryo) biopsie většinou odhalí pěnivé makrofágy, jinak nebývá velmi typický – je popisován intersticiální zánět, fibrózní změny a hyperplazie pneumocytů II. typu [12].

V lehčích případech spočívá léčba zejména ve vysazení amiodaronu, v závažnějších případech je nutné podávání kortikosteroidů [13]. Obecně se doporučuje podávat iniciálně 40–60 mg prednisonu denně a vzhledem k pomalému vylučování z organismu kortikoidy

postupně detrahotovat až po dobu 12 měsíců. Okayasu et al [14] uvádějí, že příliš rychlé předčasné vysazení kortikosteroidů vede častěji k relapsům. Prognóza onemocnění je při časně léčbě dobrá, jsou však popsány i případy pacientů se syndromem akutní dechové tísně (acute respiratory distress syndrome – ARDS) vzniklém na podkladě amiodaronové toxicity, mortalita je v těchto případech vysoká – až kolem 50 % [15].

Kazuistika

Pacientka, ročník narození 1942, v péči Kliniky plicních nemocí a tuberkulózy FN Olomouc pro syndrom spánkové apnoe a chronickou obstrukční plicní nemoc. V srpnu 2017 pro

perzistentní fibrilaci síní nově do terapie amiodaron (200 mg denně). Od března 2018 postupně zhoršování dušnosti, suchý kašel. 29. března 2018 proveden ve spádu pacientky skiagram hrudníku, kde jsou popisovány difuzně v obou plicích splývavé stíny, srdce aorto-mitrálního tvaru, dilatované (obr. 1).

Objednáno CT plic. Pacientka se však pro postupně progredující dušnost dostavuje na naši plicní ambulanci s požadavkem o vyšetření. Klinicky dušnost, saturace 93 %, poslechově dominovali krepitace bilaterálně bazálně. Doplněno vyšetření plicní difuze, kde pokles z normálních hodnot (v květnu 2016 85% transfer faktor a 107% transfer koeficient) na úroveň 35% transfer faktoru a 54% transfer koeficientu. Na počítačové tomografii hrudníku s vysokou rozlišovací schopností (HRCT plic) popisováno bilaterálně masivní postižení intersticia (obr. 2) – mnohočetné nepravidelné proužky, retikulace, opacity mléčného skla až konsolidace s maximem peribronchovaskulárně s relativním ušetřením periferie.

Dle očního vyšetření suspektní postižení rohovky při depozici amiodaronu. Vzhledem ke klinicky a anamnesticky jasné diagnóze – amiodaronové plicé, při současné polymorbiditě pacientky a celkově špatném stavu nedoplňována bronchoskopie ani histologická verifikace.

Pacientka byla následně přijata k hospitalizaci na naši kliniku k zahájení kortikoterapie – iniciálně v dávce 1 mg prednisonu s postupnou detrakcí – celková délka užívání Prednisonu 12 měsíců. Kardiologem vysazen amiodaron (pacientka s BIV-ICD, zajištěna be-

tablokátorem, změna strategie léčby na rate control). Při této léčbě výrazná úprava stavu – opětovný vzestup transfer faktoru i koeficientu, regrese změn na skigramu hrudníku (obr. 3) i HRCT plic (obr. 4), ústup dušnosti i krepitací poslechově. Pacientka je nadále v naší péči a stav je i po vysazení systémových kortikosteroidů velmi dobrý.

Závěr a doporučení pro praxi

Polékové postižení plic není raritní a je potřeba na něj myslet v případě dušnosti nejasného původu. První kontakt s pacientem často má kardiolog či praktický lékař, definitivní diagnózu a léčbu určuje pneumolog. Prognóza je v případě časně zahájené léčby ve většině případů velmi dobrá, není výjimkou ani zhojení plicé ad integrum.

Podpořeno grantem IGA UP: LF_2019_009.

Literatura

1. Vašáková M, Polák J, Matěj R. Intersticiální plicní procesy: od etiopatogeneze přes radiologický obraz k histopatologické diagnóze. 2. vyd. Praha: Maxdorf Jessenius 2016.
2. Lošťáková V, Kuna M, Kolek V et al. Polékové postižení plic. *Klin Farmakol Farm* 2018; 32(4): 21–31.
3. Kolek V. Doporučené postupy v pneumologii. 2. vyd. Praha: Maxdorf Jessenius 2016.
4. Rotmensch HH, Liron M, Tupilski M et al. Possible association of pneumonitis with amiodarone therapy (letter). *Am Heart J* 1980; 100(3): 412–413. doi: 10.1016/0002-8703(80)90165-9.
5. Dusman RE, Stanton MS, Miles WN et al. Clinical features of amiodarone-induced pulmonary toxicity. *Circulation* 1990; 82(1): 51–59. doi: 10.1161/01.cir.82.1.51.
6. Camus P, Martin WJ 2nd, Rosenow EC 3rd. Amiodarone pulmonary toxicity. *Clin Chest Med* 2004; 25(1): 65–75. doi: 10.1016/S0272-5231(03)00144-8.

7. Marchlinski FE, Gansler TS, Waxman HL et al. Amiodarone pulmonary toxicity. *Ann Int Med* 1982; 97(6): 839–845. doi: 10.7326/0003-4819-97-6-839.

8. Gleadhill IC, Wise RA, Shonfeld SA et al. Serial lung function in patients treated with amiodarone: a prospective study. *Am J Med* 1989; 86(1): 4–10. doi: 10.1016/0002-9343(89)90221-0.

9. Kojima S, Kojima S, Ueno H et al. Increased density of the liver and amiodarone-associated phospholipidosis. *Cardiol Res Pract* 2009; 2009: 598940. doi: 10.4061/2009/598940.

10. Chuang CL, Chern MS, Chang SC. Amiodarone toxicity in a patient with simultaneous involvement of cornea, thyroid gland, and lung. *Am J Med Sci* 2000; 320(1): 64–68. doi: 10.1097/00000441-200007000-00010.

11. Jessurum GA, Crijns HJ. Amiodarone pulmonary toxicity. *BMJ* 1997; 314: 619–620.

12. Myers JL, Kennedy JI, Plumb VJ. Amiodarone lung: pathologic findings in clinically toxic patients. *Hum Pathol* 1987; 18(4): 349–354. doi: 10.1016/s0046-8177(87)80164-8.

13. Martin WJ 2nd, Rosenow EC 3rd. Amiodarone pulmonary toxicity: Recognition and pathogenesis (Part 1). *Chest* 1988; 93(5): 1067–1075. doi: 10.1378/chest.93.5.1067.

14. Okayasu K, Takeda Y, Kojima J et al. Amiodarone pulmonary toxicity: a patient with three recurrences of pulmonary toxicity and consideration of the probable risk of relapse. *Intern Med* 2006; 45(22): 1303–1307. doi: 10.2169/internalmedicine.45.1800.

15. Greenspon AJ, Kidwell GA, Hurley W et al. Amiodarone-related post-operative adult respiratory distress syndrome. *Circulation* 1991; 84 (Suppl 5): 407–415.

Doručeno do redakce: 3. 9. 2019

Přijato po recenzi: 9. 9. 2019

MUDr. Samuel Genzor

www.fnol.cz

samuel.genzor@fnol.cz

www.csnn.eu